

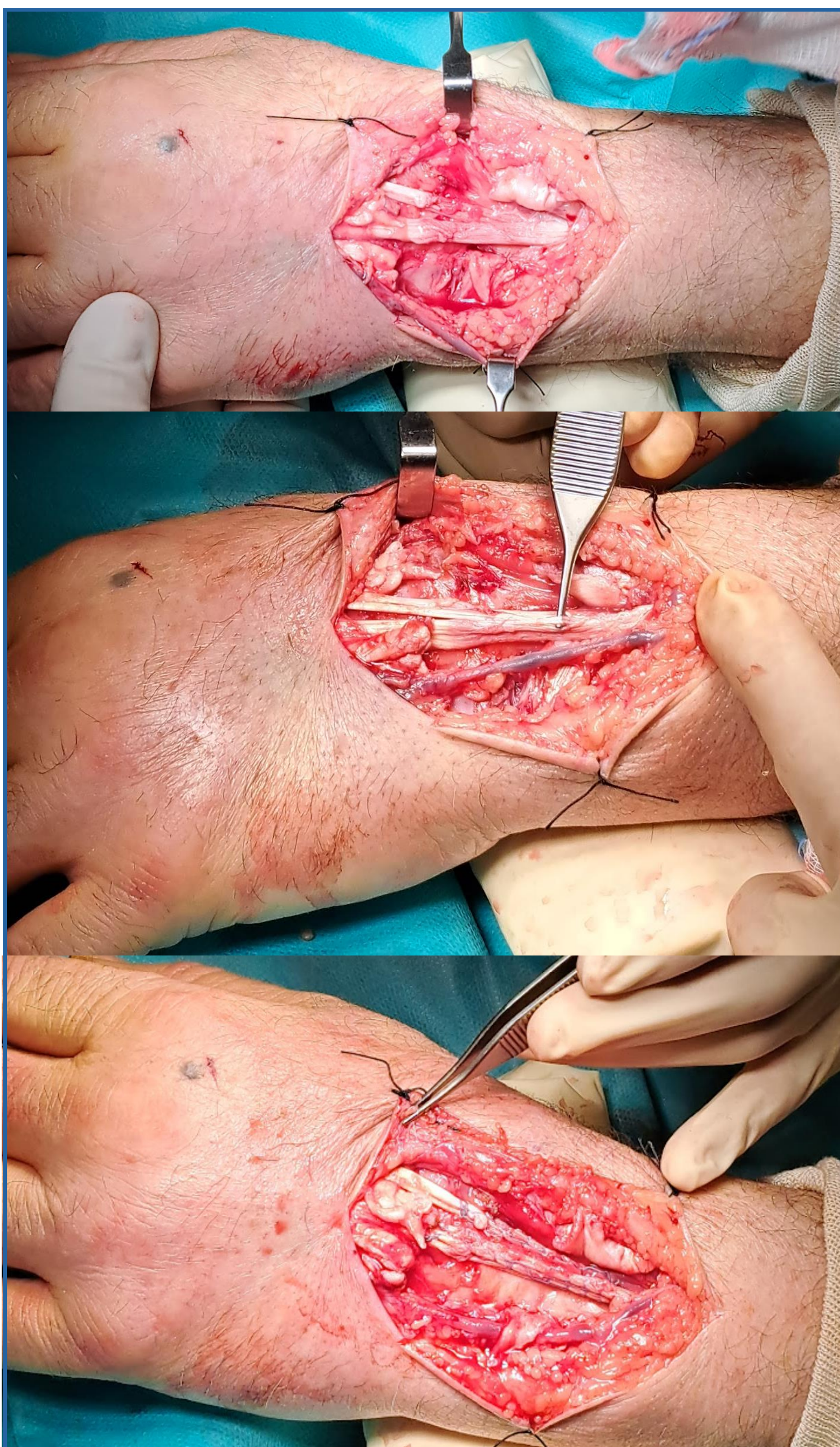
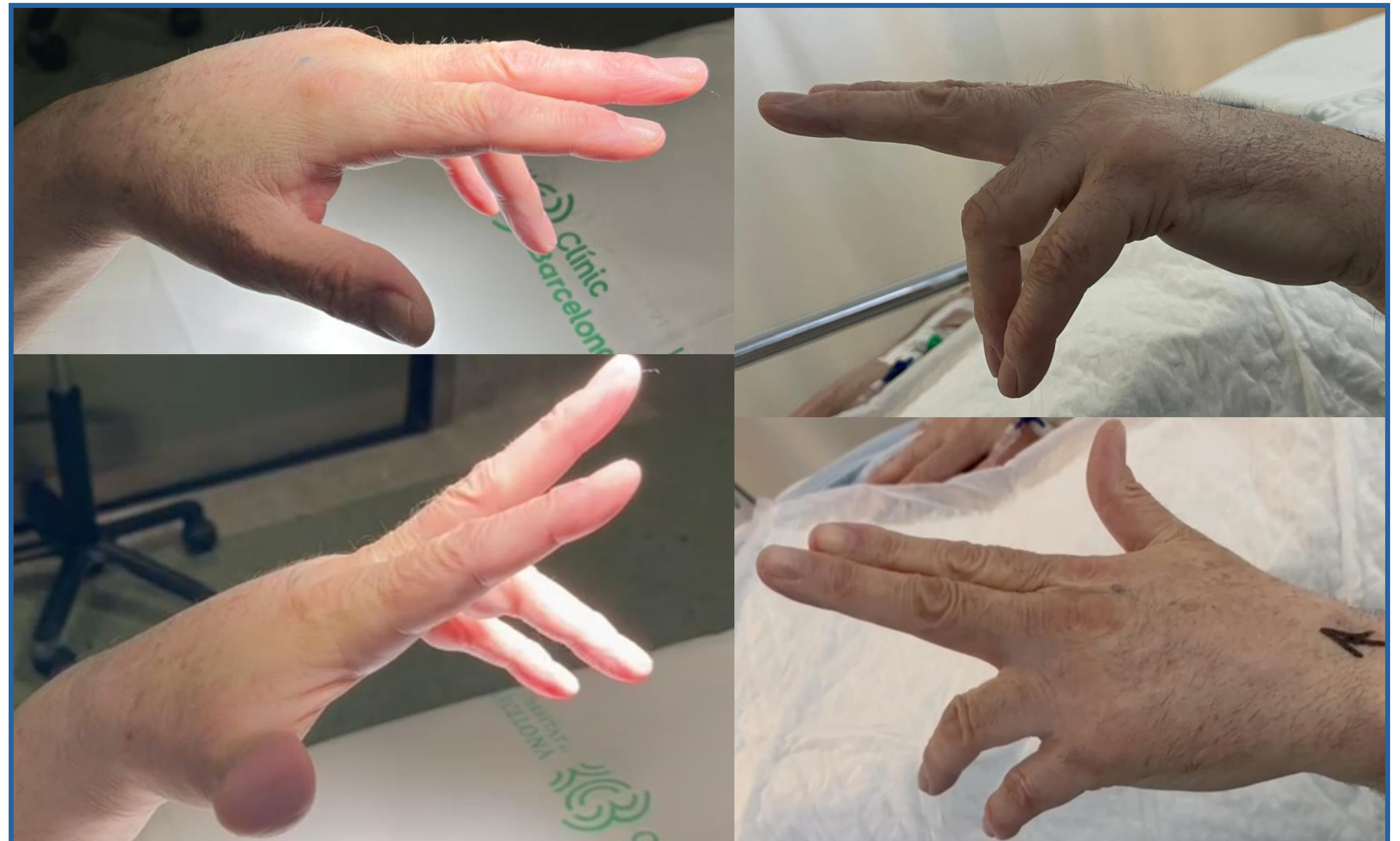Ruptura múltiple de extensores en paciente con Psoriasis. Reconstrucción tendinosa bajo anestesia tipo WALANT

Isabel Alejandra Vogel Martínez¹, Ana María Carreño Delgado¹, Laia Sabate Cequier¹

¹Hospital Clínic de Barcelona, Barcelona, España

OBJETIVOS Presentar un caso de ruptura espontánea de múltiples tendones extensores de la mano en un paciente con Psoriasis, tratado mediante **tenodesis y transposición tendinosa bajo anestesia tipo WALANT**.

MÉTODOS Paciente varón de 66 años, con **Artritis psoriásica erosiva de extremidades inferiores de larga evolución** en tratamiento sistémico con metotrexato, biológicos y corticosteroides. Consultó por **déficit de extensión en 4º y 5º dedos**, así como edema en la cara radial de la muñeca. El paciente había sido **infiltrado 2 meses antes** por parte de Reumatología. La ecografía reveló un hematoma sobre el cuarto compartimento extensor y una ruptura completa del tendón extensor del 5º dedo. Las radiografías no mostraron destrucción osteoarticular significativa.



La cirugía consistió en un **abordaje dorsal de la muñeca y mano** bajo anestesia tipo WALANT. Los hallazgos intraoperatorios incluyeron proliferación sinovial extensa con **ruptura completa y cambios degenerativos del extensor digitorum communis (EDC) de los dedos 2º, 4º y 5º**, además de **degeneración segmentaria del EDC del 3º dedo y del extensor indicis proprius (EIP)**.

La reconstrucción incluyó la **tenodesis del muñón distal del EDC del dedo índice al EIP** y la **transposición del EDC del 4º al 3er dedo**. Se realizó **transferencia de flexor digitorum superficialis (FDS) del 4º dedo**, redirigido subcutáneamente por el borde radial, y transpuesto para **motorizar el aparato extensor del 5º dedo**, además de reforzar el extensor del 4º dedo. Se utilizó una técnica de sutura continua bloqueada para los segmentos tendinosos degenerados pero funcionales, preservando la mayor cantidad posible de tejido.

RESULTADOS Los resultados postoperatorios demostraron la **restauración de la extensión digital** con un leve déficit en la extensión IFD del 5º dedo, atribuible a la artropatía de la articulación interfalángica distal.

CONCLUSIONES Las rupturas tendinosas en pacientes con psoriasis son poco frecuentes, y suelen afectar a tendones de extremidades inferiores. En caso de **ruptura de múltiples tendones** extensores, además de tenodesis de los extensores afectados a los sanos **puede ser necesario transferir alguno de los flexores superficiales** como en este caso. Además, **la anestesia tipo WALANT permite evaluar la funcionalidad tendinosa en tiempo real** y optimizar los ajustes quirúrgicos para obtener mejores resultados postoperatorios.