

FRACTURA DEL SNOWBOARDER: FRACTURA DEL PROCESO LATERAL DEL ASTRÁGALO

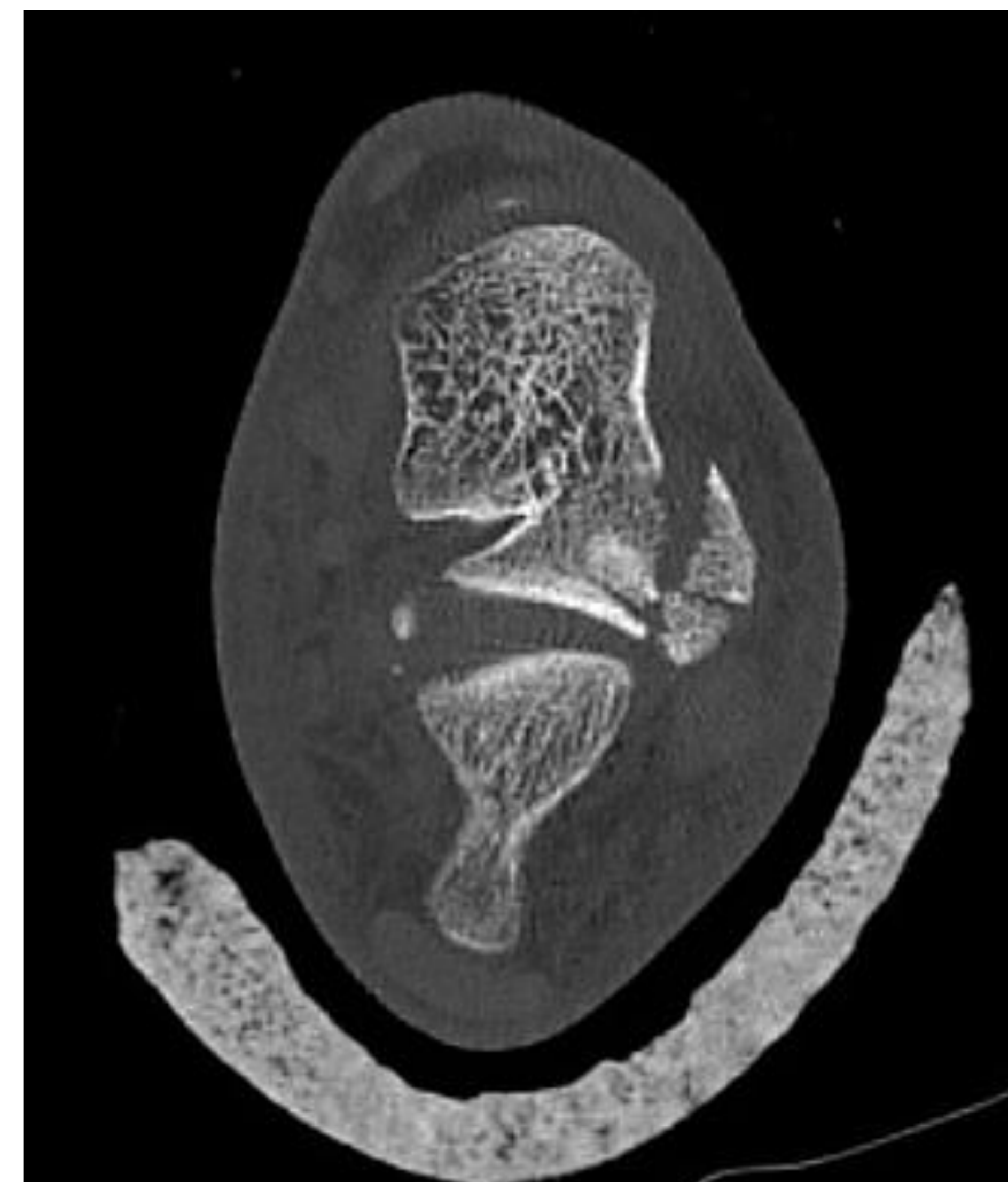IÑIGO SAIZ RODRÍGUEZ, AMAIA LANDETA GULLÓN, JAVIER FAUS COTINO, IÑIGO ZUBIETA GONZALO. HOSPITAL UNIVERSITARIO CRUCES.

OBJETIVO:

Describir un caso de **fractura del proceso lateral del astrágalo** en un paciente que realizaba **snowboard**.

MATERIAL Y MÉTODOS:

Varón de **26 años** que acude a Urgencias con dolor en pie y tobillo tras **traumatismo haciendo snowboard**. A su llegada a urgencias se solicita radiografía observándose **fractura del proceso lateral del astrágalo**. Se solicita **TAC** para decidir actitud terapéutica. Debido al **tamaño** del fragmento y **desplazamiento mínimo**, se optó por **tratamiento conservador**.

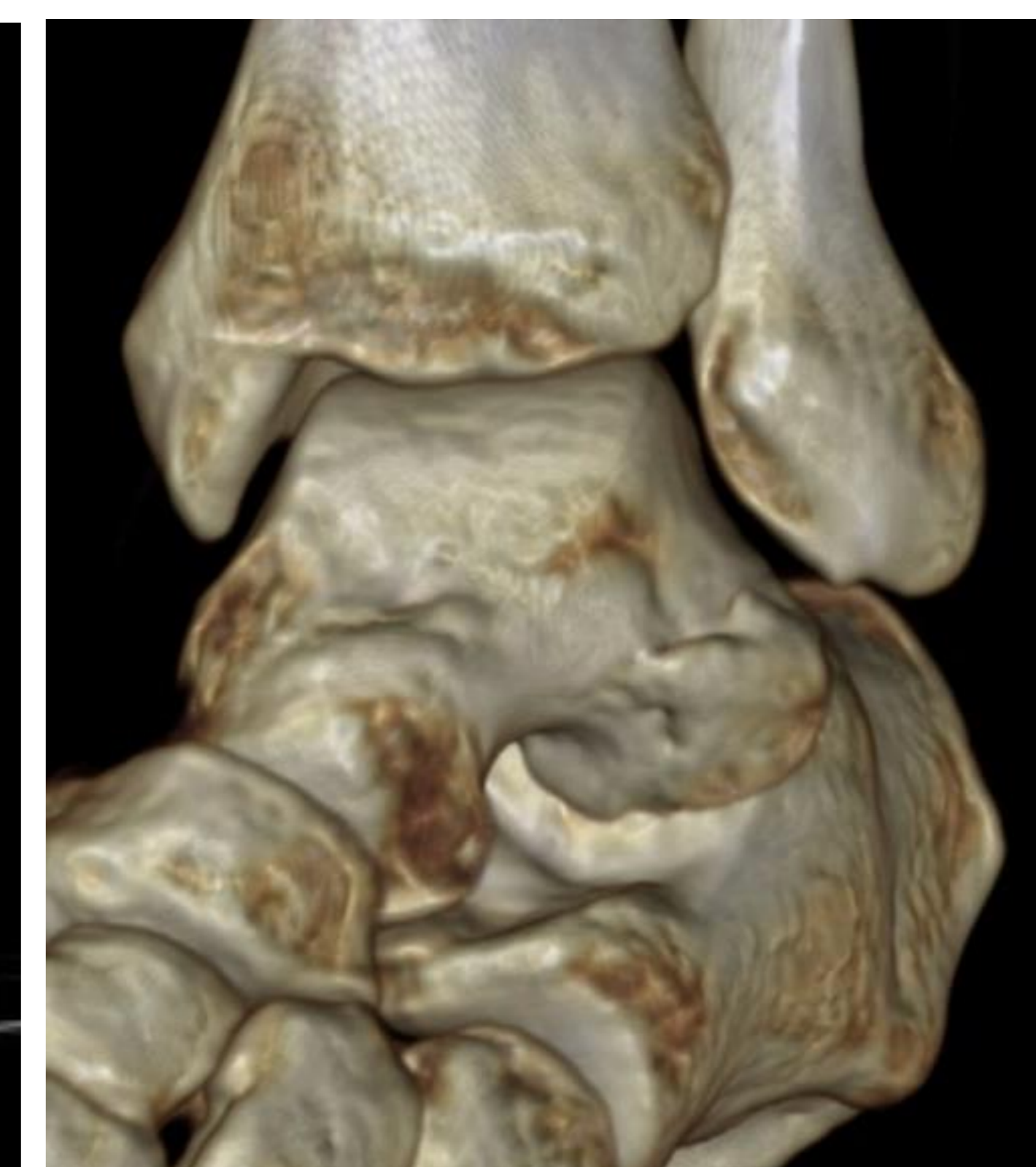
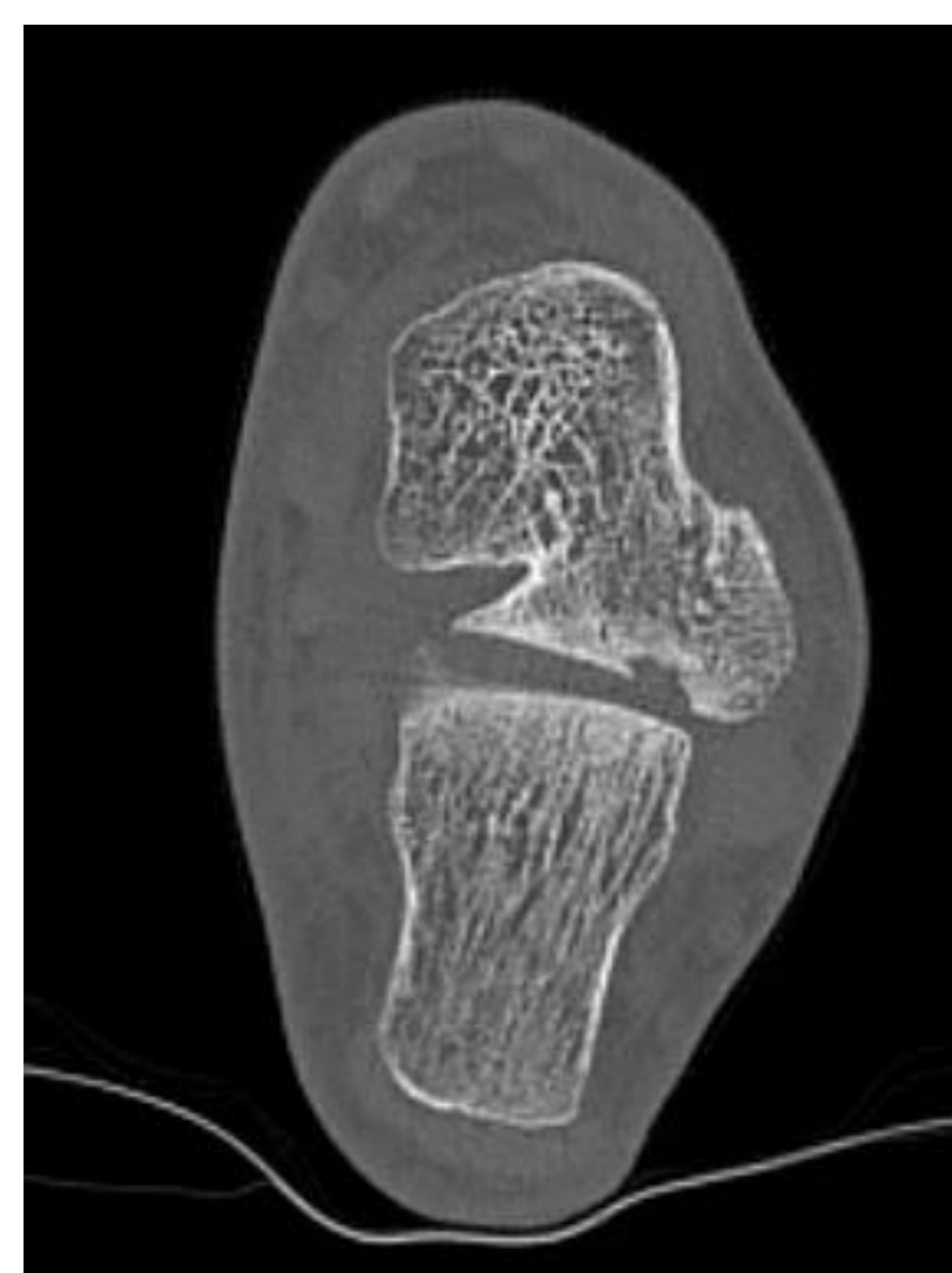
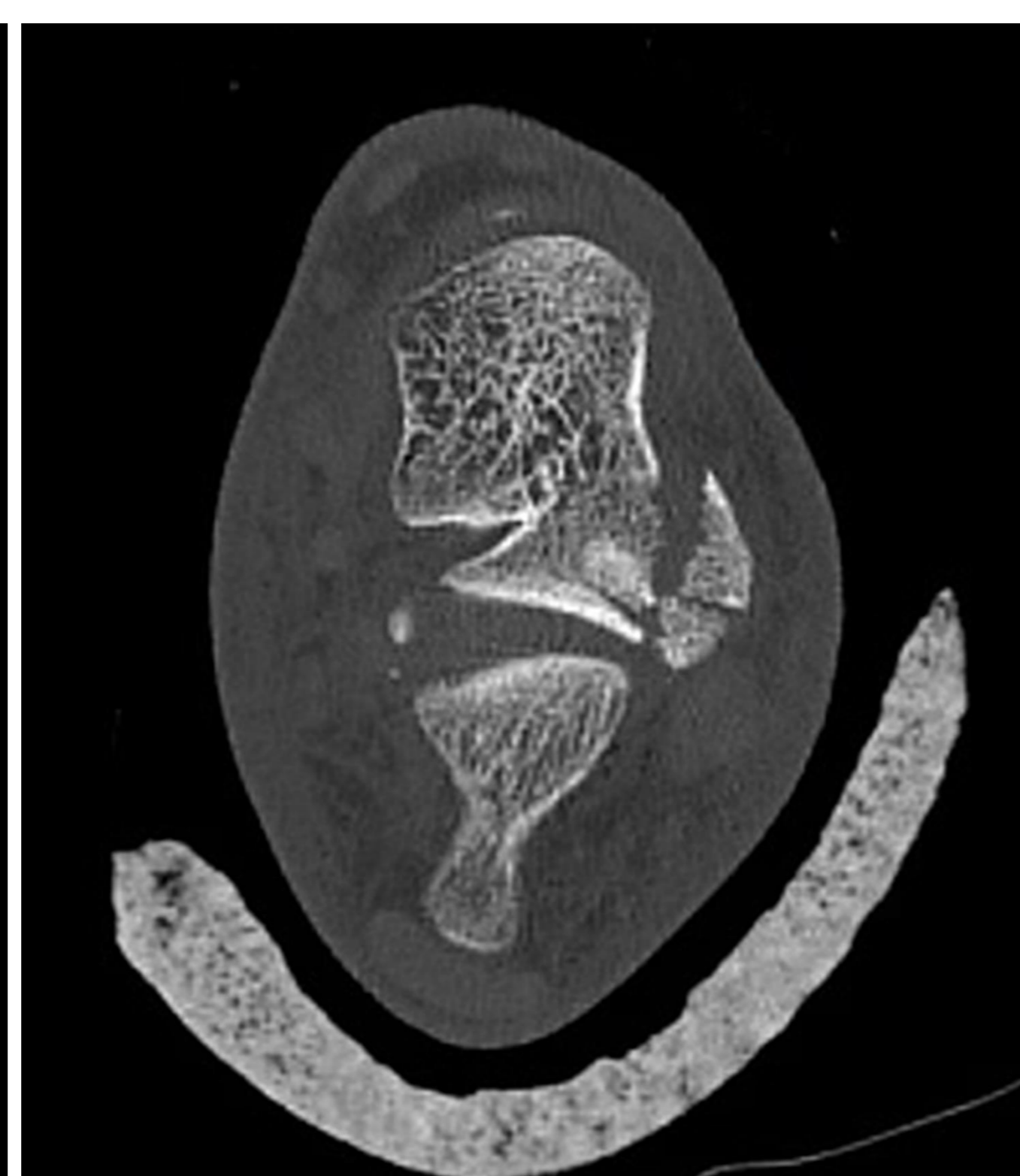
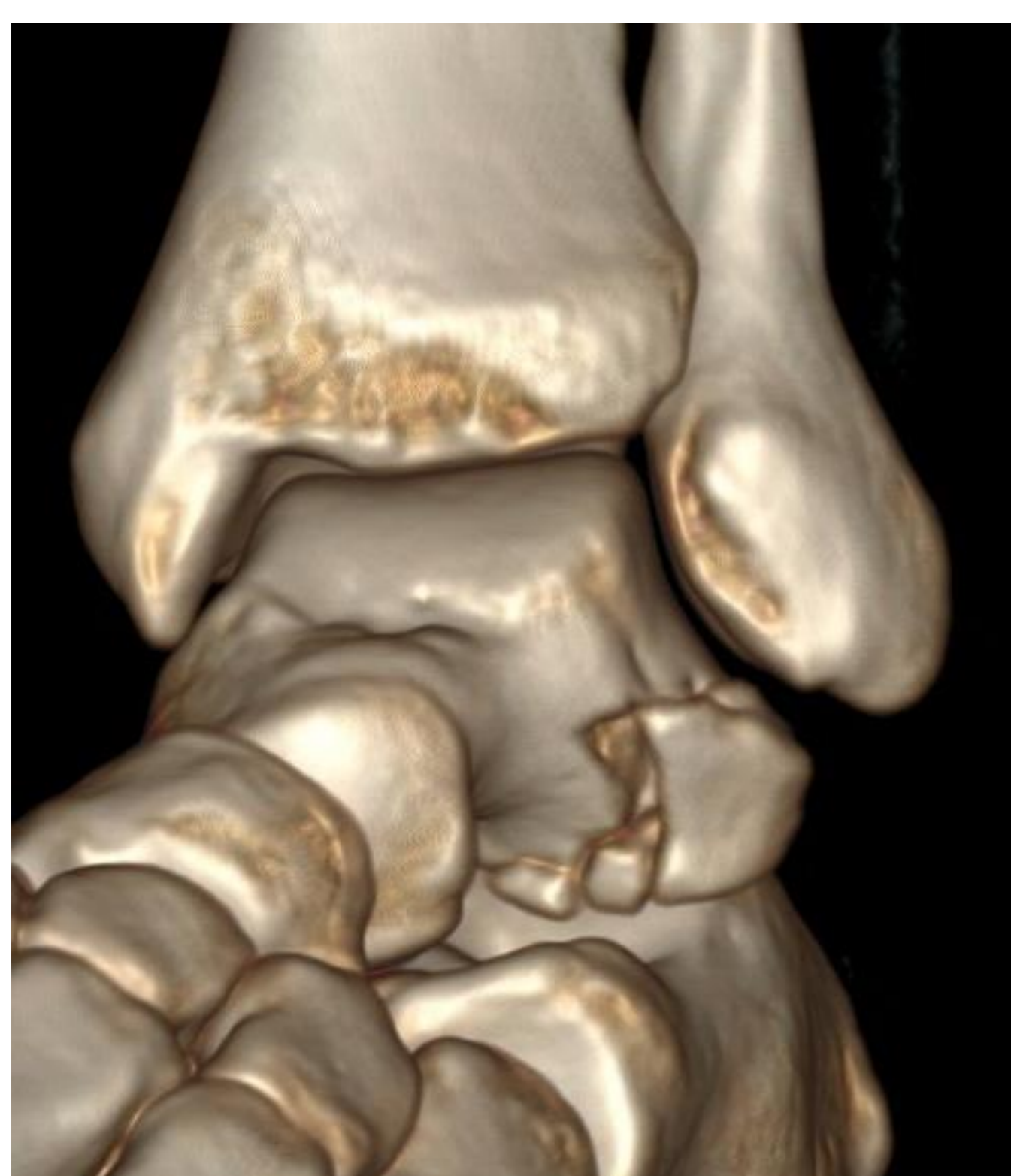

RESULTADOS:

Debido al **pequeño tamaño** del fragmento y el **poco desplazamiento**, se decidió **tratamiento conservador** con **yeso suropédico** y seguimiento en consultas externas. A las **6 semanas y 3 meses**, en consultas, presenta **buena evolución, sin desplazamiento**. Tras completar la rehabilitación, a los **12 meses** presenta un evolución óptima, habiendo **retomado la actividad deportiva** y sin ningún tipo de clínica en su día a día.

CONCLUSIÓN:

La fractura del proceso lateral (fractura del snowboarder) es una entidad **poco frecuente** y con valores altos de **infradiagnóstico**. Es crucial una **alta sospecha clínica** y pruebas de imagen, siendo el **TAC, lo más indicado**. El tratamiento puede ser **quirúrgico o conservador**. Siendo conservador en casos de pequeños fragmentos con poco desplazamiento, a través de un **yeso suropédico** y con especial importancia de un **control estrecho** en consultas y de un buen programa de **rehabilitación** para recuperar la marcha y la actividad.



1º DÍA

3º MES