

Un traumatismo no tan inocente: Fibroma condromixoide

F. JAVIER LÓPEZ DE VERGARA MARTÍN, ANDREA PÉREZ LORENZO, F. J. FRANCINO PRADA, BRUNO J. CACHÉS SAÚL, CRISTINA MARTÍNEZ MARTÍN.

-Objetivo:

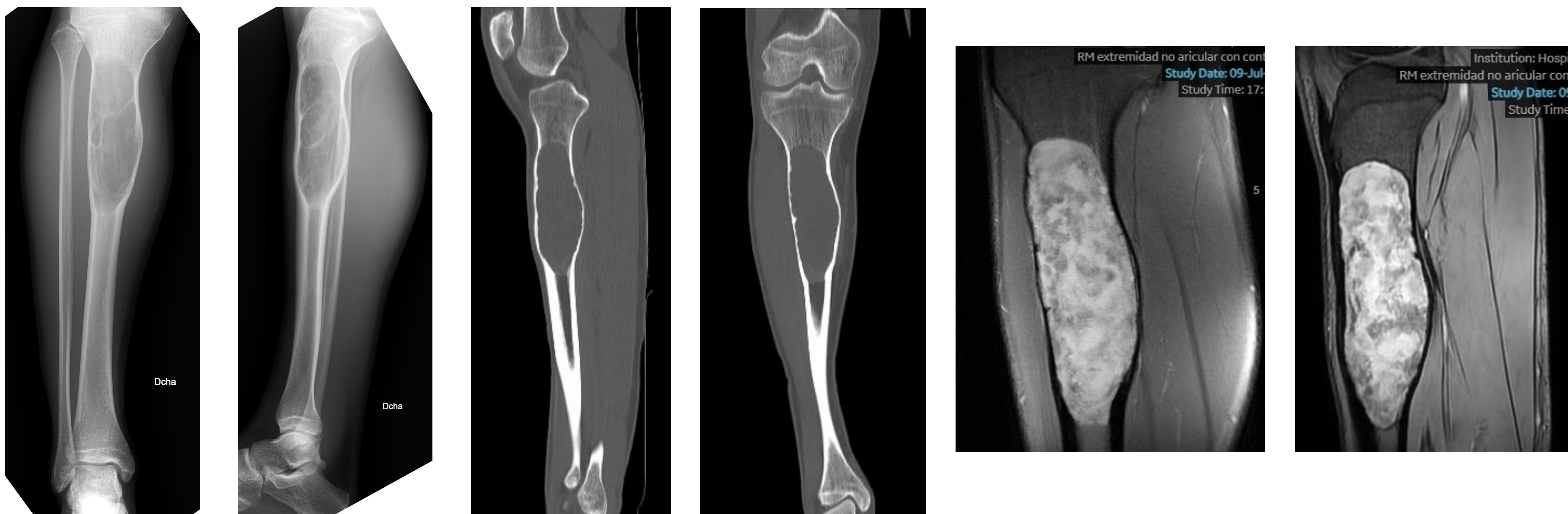
Dar a conocer una patología tumoral rara y qué hacer para evitar errores diagnósticos y tratamientos innecesarios.

-Material y metodología:

Paciente de 17 años, sin antecedentes previos, que consulta por dolor y tumefacción progresiva en cara anterior de la tibia proximal tras traumatismo banal ocurrido meses antes.

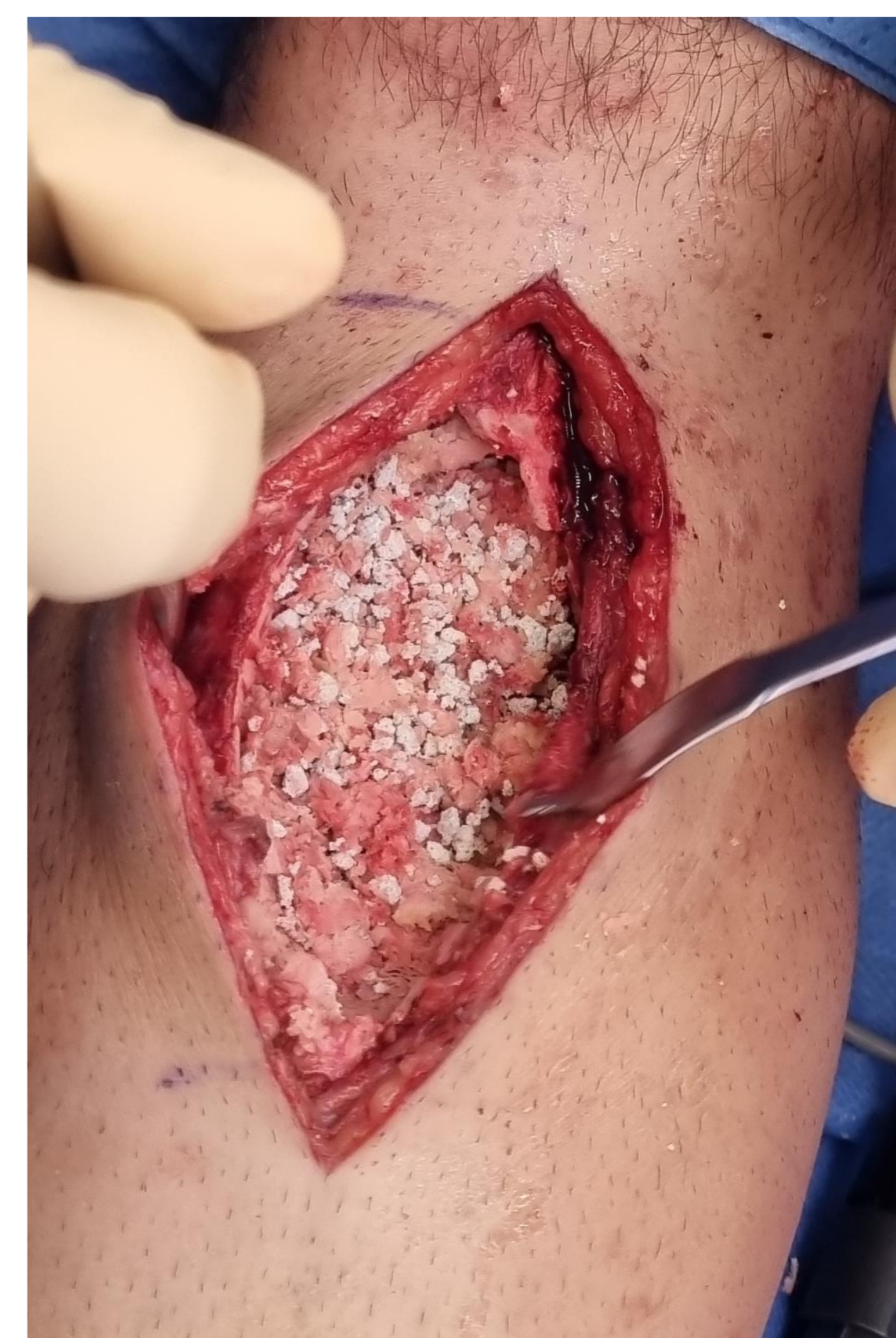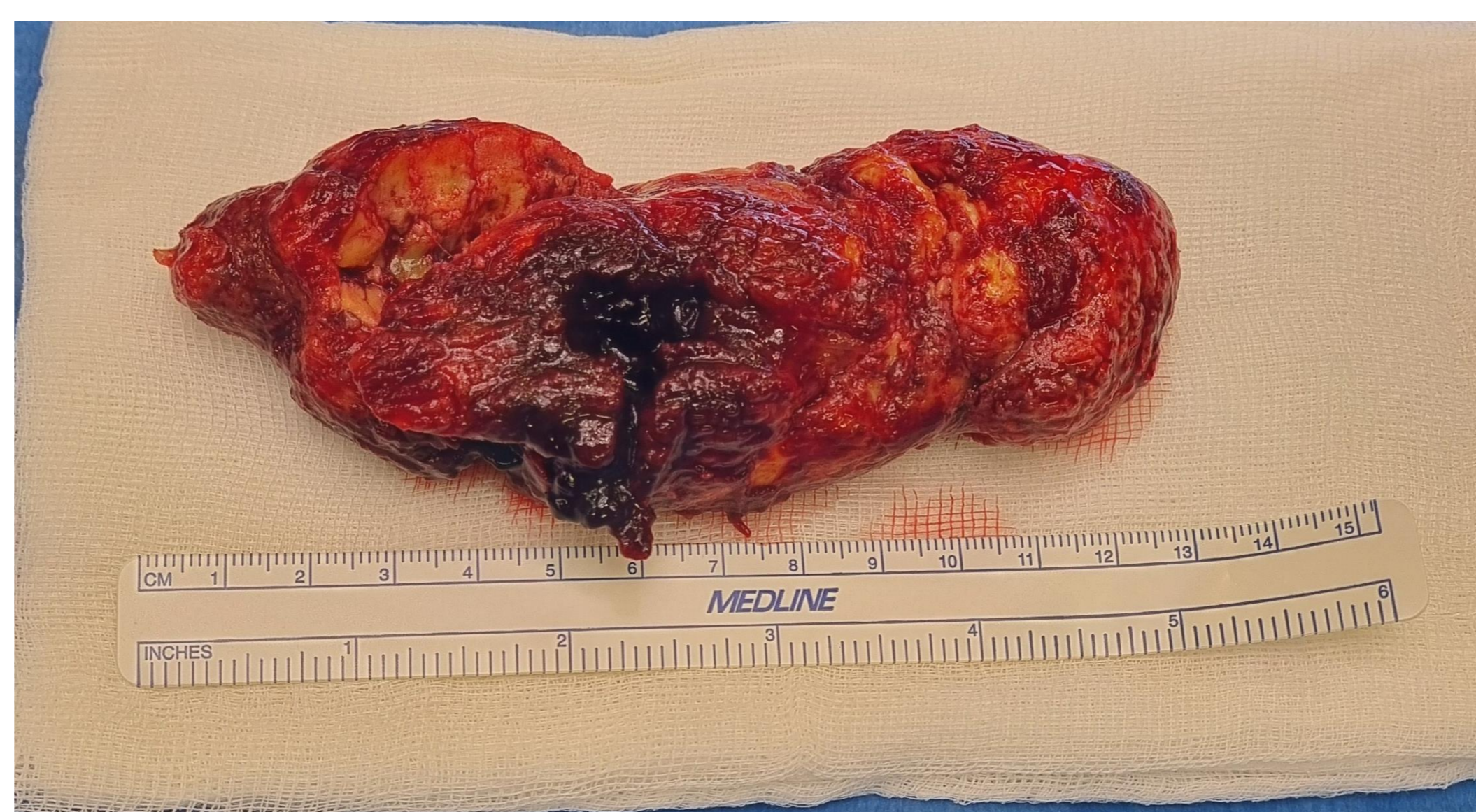
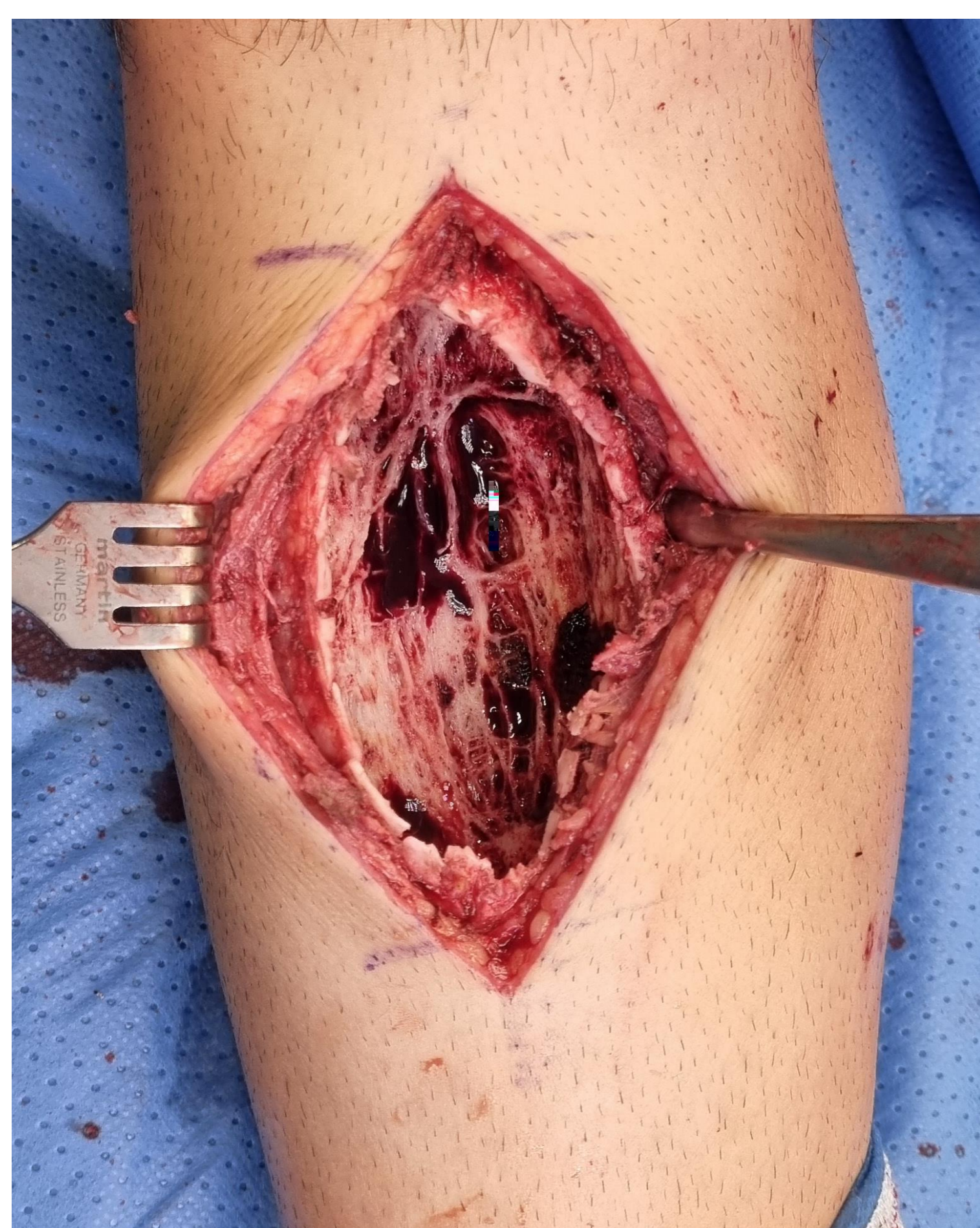En estudios radiológicos se objetivó una lesión ósea en la diáfisis tibial por lo que se procede completar estudio con resonancia, escáner y biopsia para filiar el origen del cuadro, confirmándose el diagnóstico de fibroma condromixoide.

Tras el diagnóstico se interviene al paciente para exéresis del tumor mediante curetaje, fresado a altas revoluciones y relleno del defecto con injerto óseo y matriz desmineralizada, accediendo por una ventana anterior en la tibia.



-Resultados:

El fibroma condromixoide es un tumor de origen cartilaginoso, infrecuente (menos del 0.5% de los tumores óseos) y benigno, propio de huesos largos de individuos jóvenes, concretamente en región metafisaria y con imagen lítica, regular y redondeada. Incluso en las formas de aspecto típico su diagnóstico exige una biopsia, dado que el principal diagnóstico diferencial es con el condrosarcoma mixoide, cuya histología puede ser difícil de diferenciar. El tratamiento debe ser conservador en la medida de lo posible, mediante una resección económica o un legrado energético acompañado de adyuvantes como la crioterapia, la fenolización o la cauterización y teniendo en cuenta que en caso de extirpación incompleta el riesgo de recidiva local es elevado.



-Conclusiones:

A pesar de su naturaleza benigna el correcto manejo diagnóstico y quirúrgico de este tumor es crucial para evitar retrasos en la categorización del mismo y minimizar las posibilidades de recidiva, siendo sistemáticos en el algoritmo diagnóstico y realizando una escisión o curetaje intenso que conserve todo el hueso sano posible.