

## OSTEOARTRITIS RÁPIDAMENTE DESTRUCTIVA A PROPÓSITO DE TRES CASOS

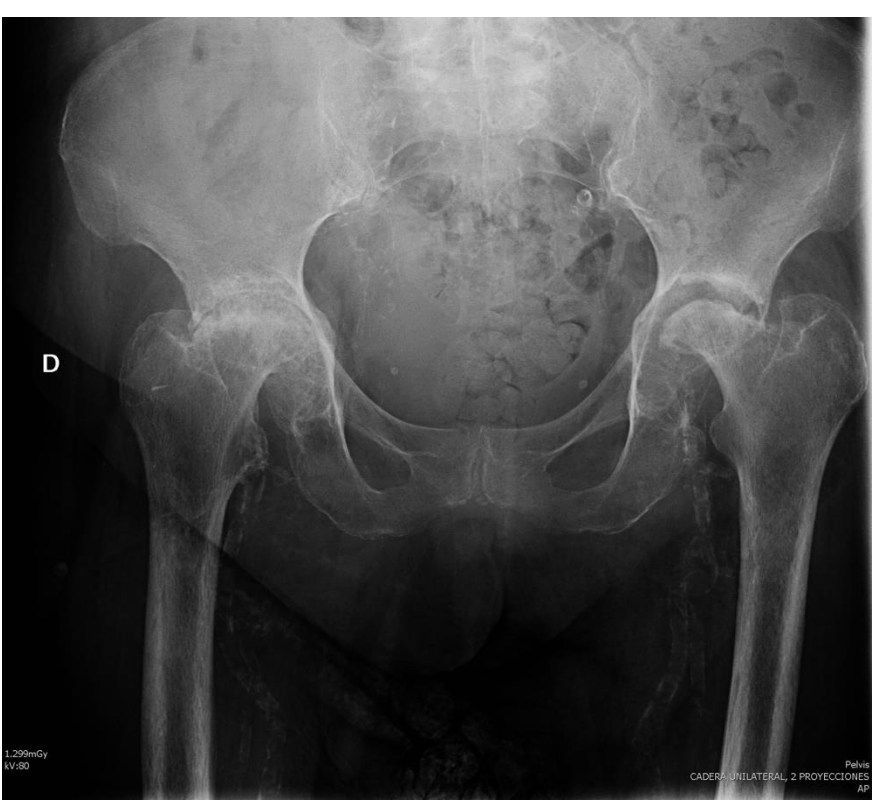García Sánchez, P; Garrido Arbesú, A; Álvarez Álvarez, S; García García, J; Junquera Méndez, C  
Fundación Hospital de Jove (Gijón).  
Hospital Universitario San Agustín (Avilés).

### OBJETIVO

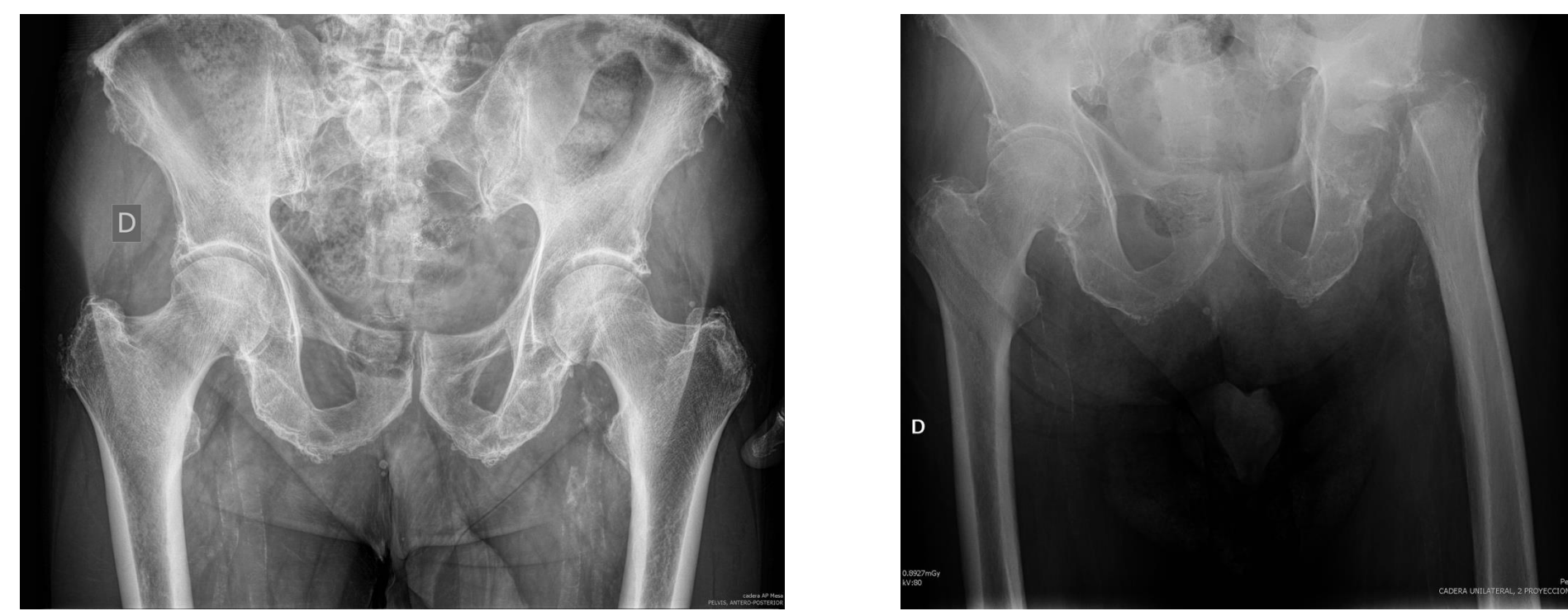Presentamos tres casos de **osteoartritis rápidamente destructiva**. Se trata de un síndrome de etiología desconocida que compromete la cabeza femoral y el acetábulo, produciendo una destrucción atrófica del hueso.

### MATERIAL Y MÉTODOS

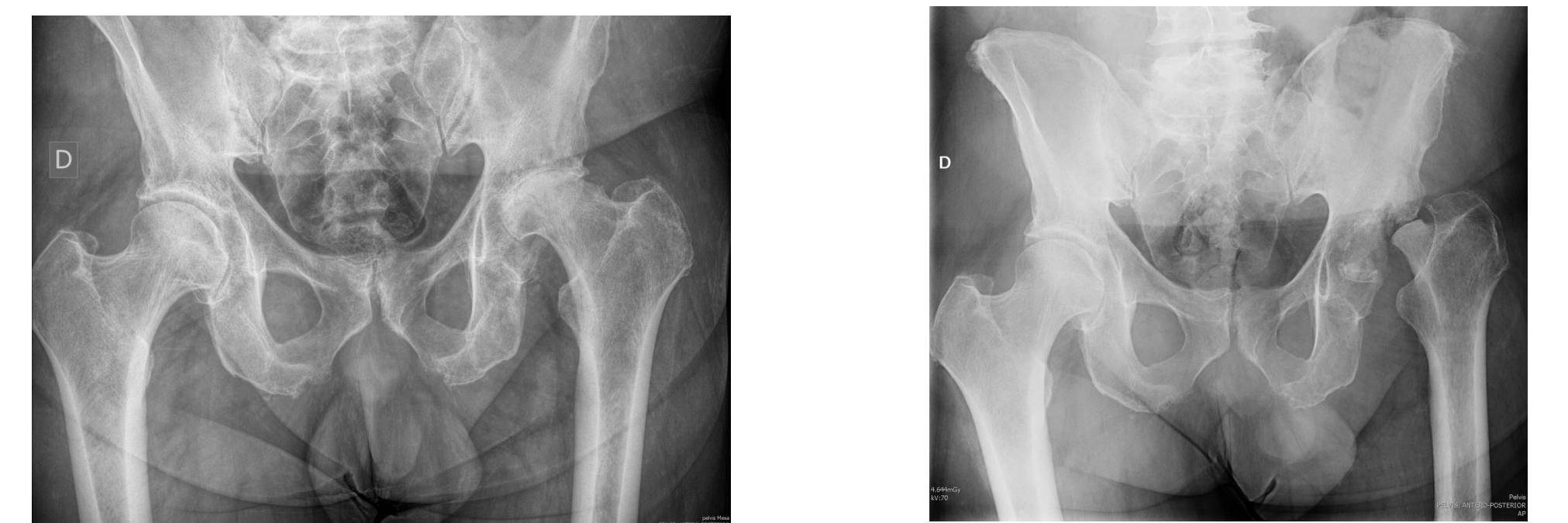- Se trata de dos varones de 54 y 88 años respectivamente y una mujer de 88 años, que presentan dolor en cadera y dificultad para la deambulación de aproximadamente entre 1 y 6 meses de evolución.
- Los tres pacientes referían molestias en la cadera de años de evolución, agudizada en los últimos meses.
- En las radiografías de pelvis, se aprecia destrucción de las cabezas femorales.



CASO 1



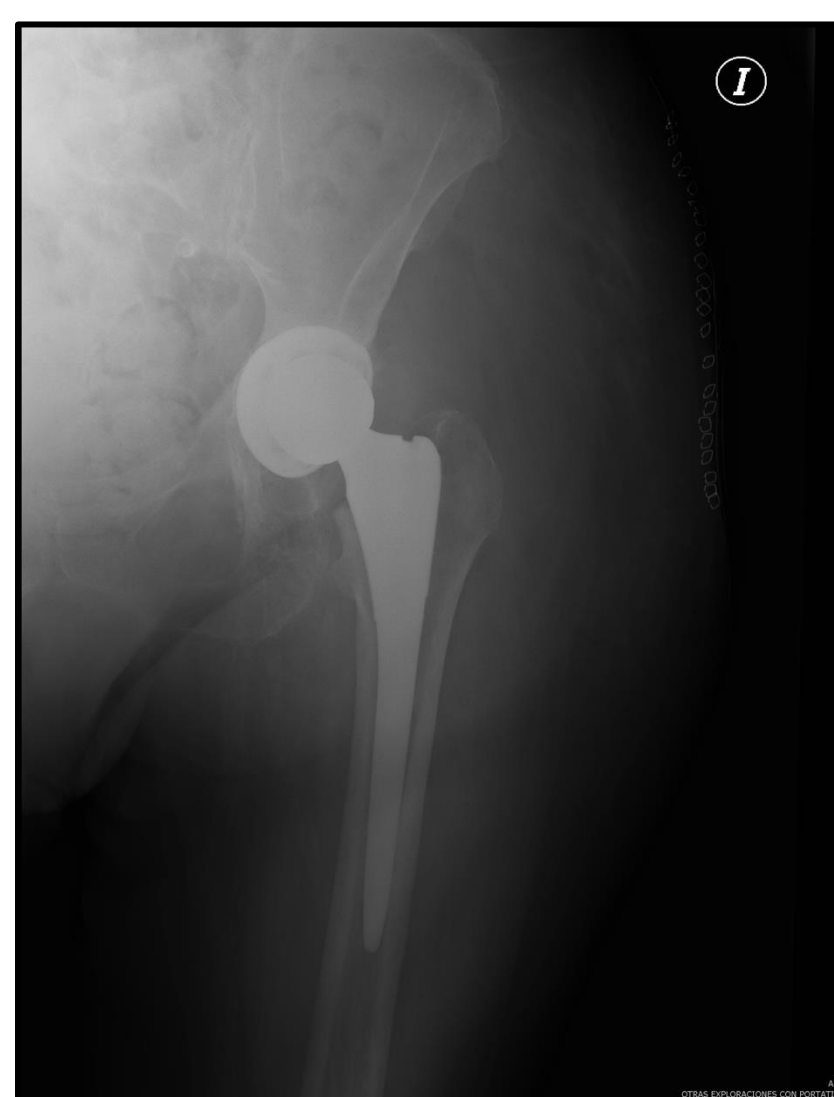
CASO 2



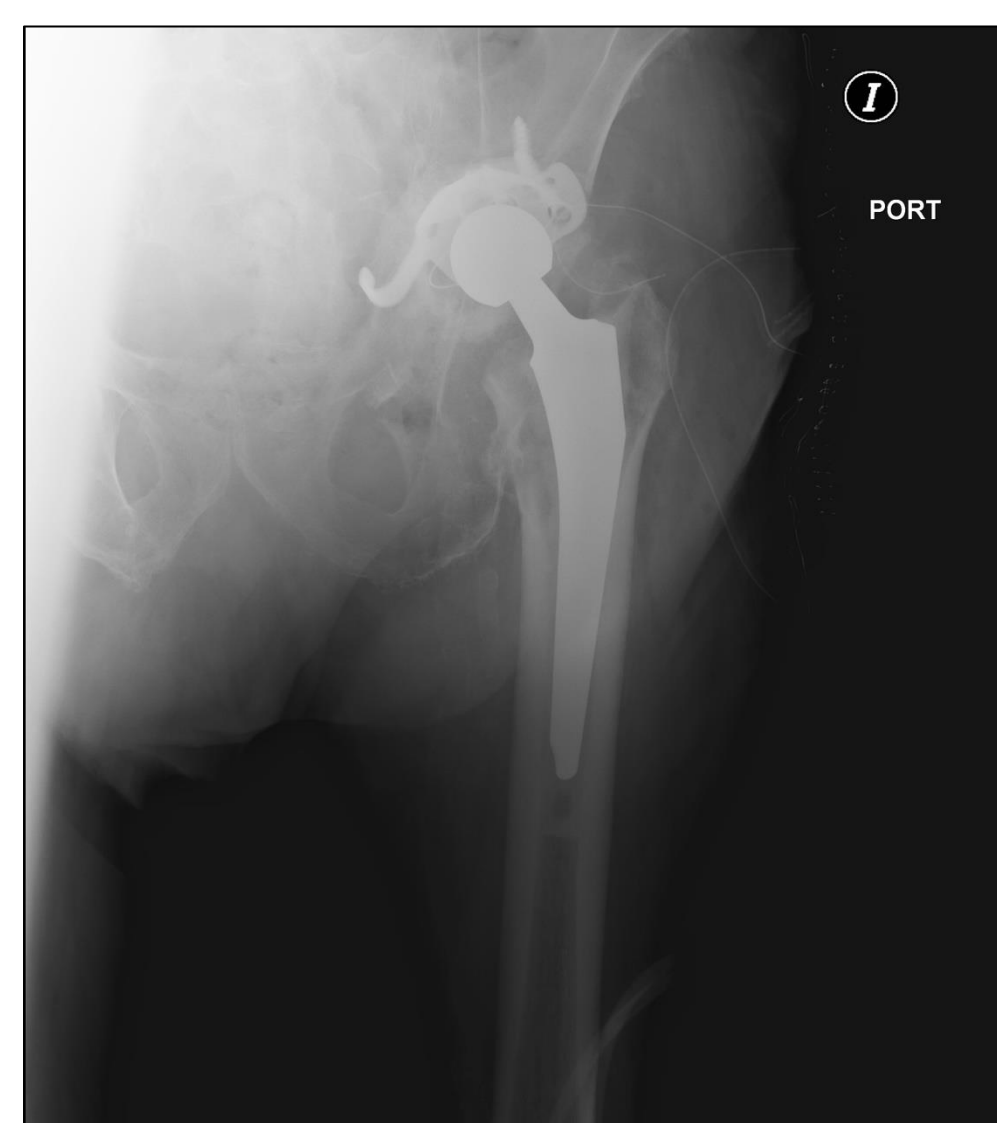
CASO 3

### RESULTADOS

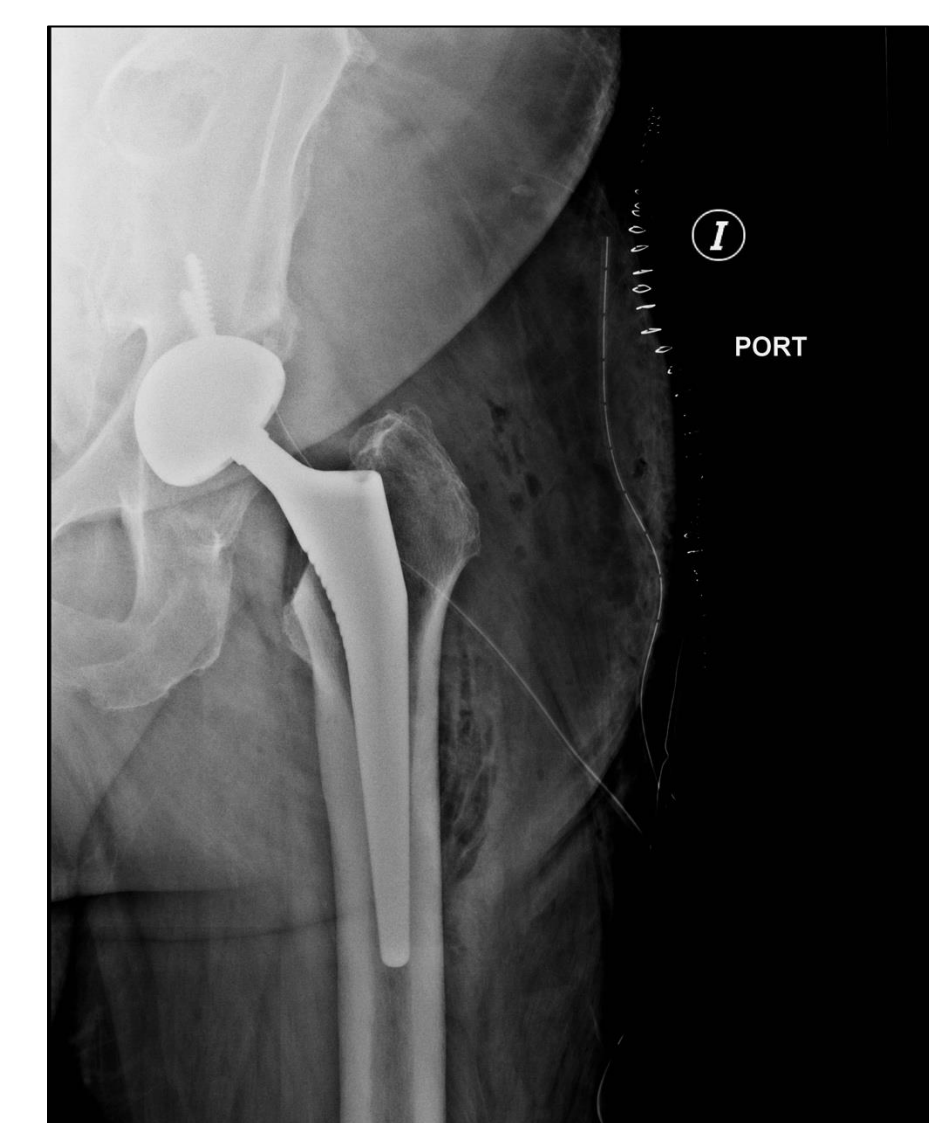
- Los tres pacientes fueron intervenidos quirúrgicamente, realizándose una artroplastia total de cadera.
- Los resultados de anatomía patológica mostraron enfermedad articular degenerativa severa, necrosis avascular ósea e inflamación crónica sinovial.
- Los pacientes evolucionaron sin complicaciones durante el seguimiento posterior en consultas externas.



CASO 1



CASO 2



CASO 3

### CONCLUSIONES

- El diagnóstico de la osteoartritis rápidamente destructiva de la cadera se basa en hallazgos clínicos, de laboratorio, radiológicos e histopatológicos, descartando siempre procesos más frecuentes de tipo infeccioso, metabólico, inflamatorio crónico y neuropatías.
- En los caso que presentamos los síntomas tuvieron una duración de aproximadamente 1 año y la destrucción de la cadera en la radiografía se puso de manifiesto en 6 meses.