

# DOBLE OSTEOSÍNTESIS MEDIANTE TORNILLO INTRAMEDULAR EN FRACTURA DE FALANGE Y METACARPIANO. A PROPÓSITO DE UN CASO.

Celia Marín Pérez, Óscar Serrano Alonso, Juan Carlos Tenezaca Marcatoma, Lorena Gómez García, Cristina Jiménez Nava

 Hospital Universitario  
Príncipe de Asturias

## OBJETIVOS

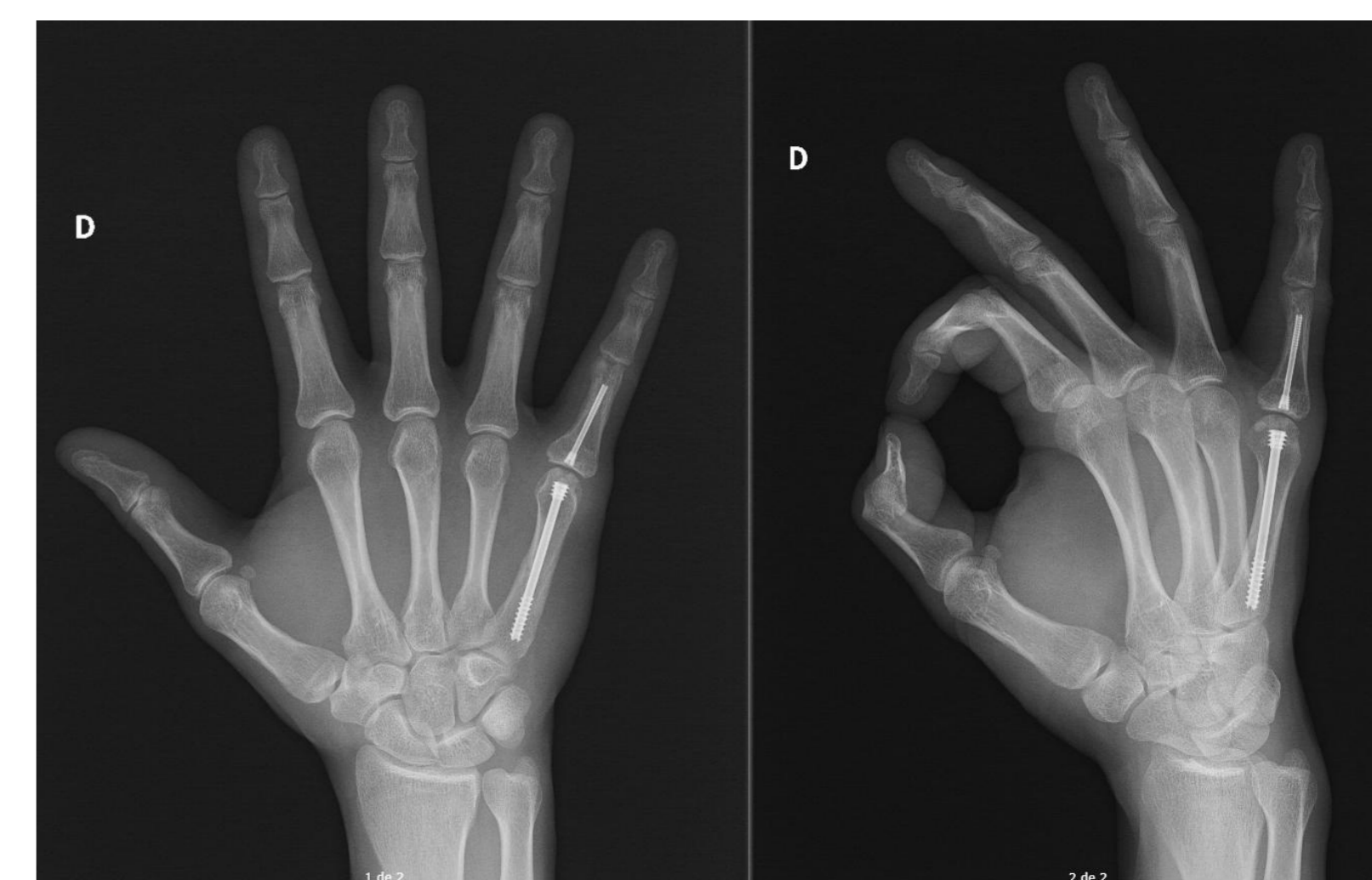
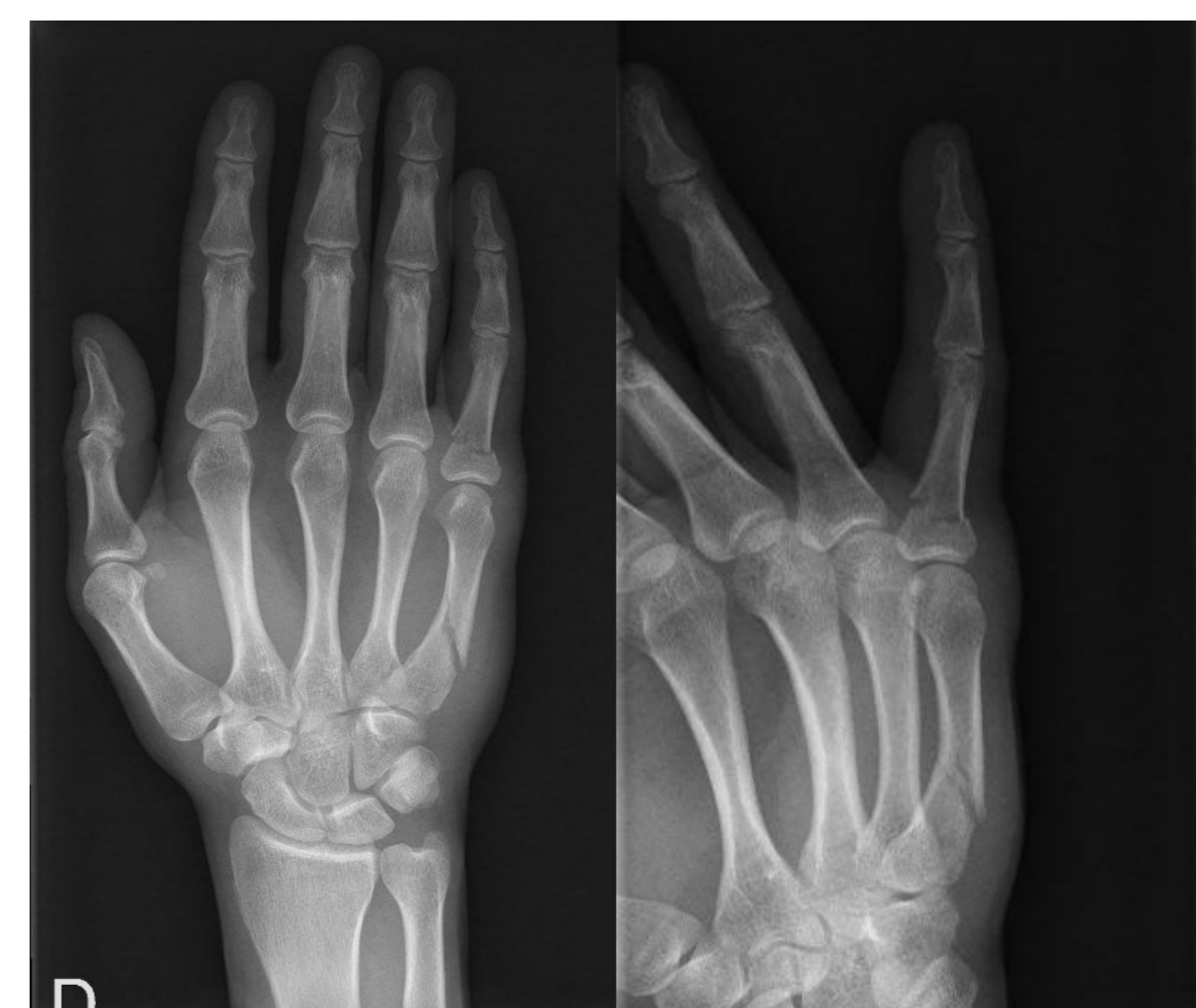Presentamos un caso de fractura de quinto metacarpiano y falange proximal (FP) del quinto dedo en la misma mano que se interviene mediante doble osteosíntesis con tornillo intramedular. Describimos nuestra técnica quirúrgica y resultado funcional.

## MATERIAL Y METODOLOGÍA

Varón de 35 años, diestro y trabajador manual, que acude a Urgencias por dolor en mano derecha tras caída accidental. En la exploración presenta importante tumefacción en el dorso de la mano con dolor difuso a la palpación del quinto metacarpiano y del quinto dedo, que presenta malrotación. En la radiografía simple se observa fractura extraarticular de la base de FP quinto dedo y fractura diafisaria del quinto metacarpiano.

Tras varios intentos infructuosos de reducción cerrada no se consigue corregir la malrotación por lo que se decide tratamiento quirúrgico. Mediante incisión dorsal sobre quinta articulación metacarpofalángica se realiza osteosíntesis del quinto metacarpiano mediante tornillo canulado intramedular retrógrado.

A través de la misma incisión y tras realizar reducción de la fractura de la base de la FP, se expone la superficie articular proximal dorsal. Osteosíntesis con tornillo canulado intramedular mediante método anterógrado intraarticular.



## RESULTADOS

Tras la cirugía, el paciente comienza con terapia rehabilitadora.

A las seis semanas EVA=0. Movilidad de muñeca libre. Puño y garra completos. Flexión y extensión quinto dedo completa.

## CONCLUSIONES

El empleo de tornillos intramedulares en fracturas extraarticulares de falange proximal ha demostrado una estabilidad similar a la que aporta una osteosíntesis con placa, evitando la agresión de partes blandas que supone esta última.

La osteosíntesis con tornillo intramedular de forma anterógrada en fracturas de falange proximal presenta la ventaja de que evita el daño de la bandeleta central del aparato extensor y provoca menor daño en la superficie articular. Entre las técnicas anterógradas, la intraarticular evita el daño de la cabeza del metacarpiano que se produce en la modalidad transarticular.