HEMANGIOMA INTRAMUSCULAR EN EL VIENTRE DEL ABDUCTOR DEL 5º DEDO: A PROPÓSITO DE UN CASO



Ayllón Salas Carlos, Ubal Berlanga Marina, Robles Larios Luis, Muñoz Romero Cristina, Jiménez Hernández Myriam
Hospital de Antequera

INTRODUCCIÓN

Los hemangiomas son tumores benignos caracterizados por la proliferación de vasos sanguíneos. Tienen un patrón de crecimiento lento, siendo la malignización de ellos poco usual. Dentro de los hemangiomas, encontramos el hemangioma intramuscular, típico de pacientes jóvenes (menores a 30 años), los cuales en función de la localización pueden ser difíciles de diagnosticar. Presentamos el caso de un hemangiona intramuscular en una localización atípica como es el pie, localizándose en el interior del músculo abductor del 5º dedo.

MATERIAL Y MÉTODOS

Varón de 20 años que acude a consulta por tumoración dolorosa en cara externa pie izquierdo. Refiere crecimiento progresivo en el ultimo año. A la exploración, presenta tumoración de unos 4x2cm en borde externo de pie izquierdo, en recorrido del músculo abductor de 5º dedo. Presenta consistencia blanda, sin estar adherido a planos profundos. Petequias en piel perilesional. Se realizó RMN con contraste, que demostró lesión en el interior del músculo abductor del 5º dedo que muestra alta señal T2, isointensidad en T1, marcado realce del contraste y patrón fibrilar conservado. Se decidió realizar tratamiento quirúrgico, que consistió en la exéresis y análisis de muestra.

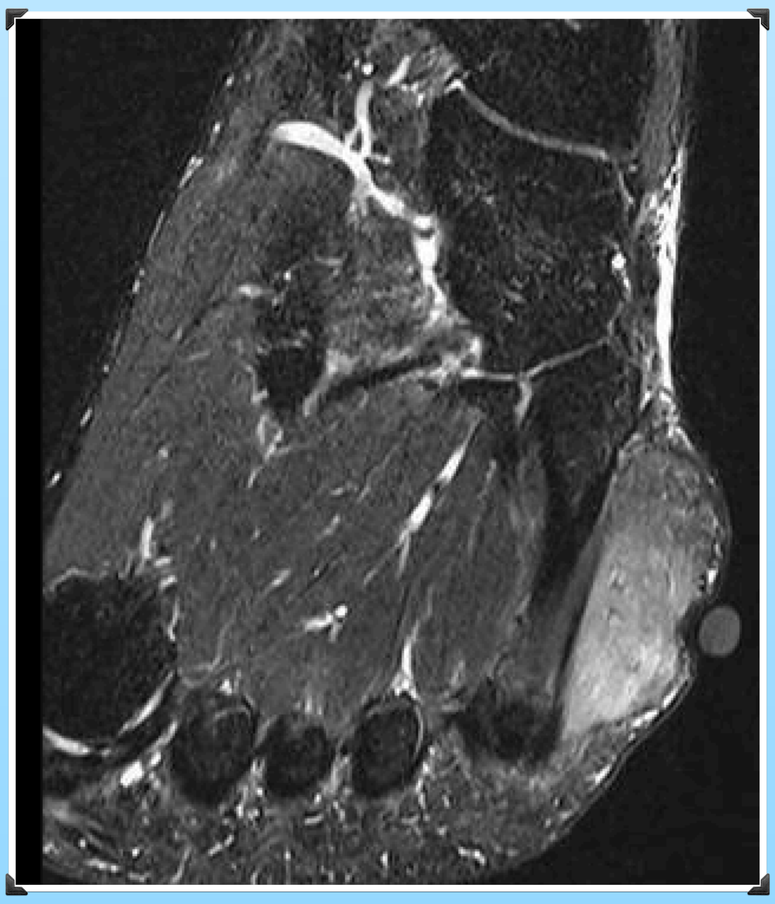

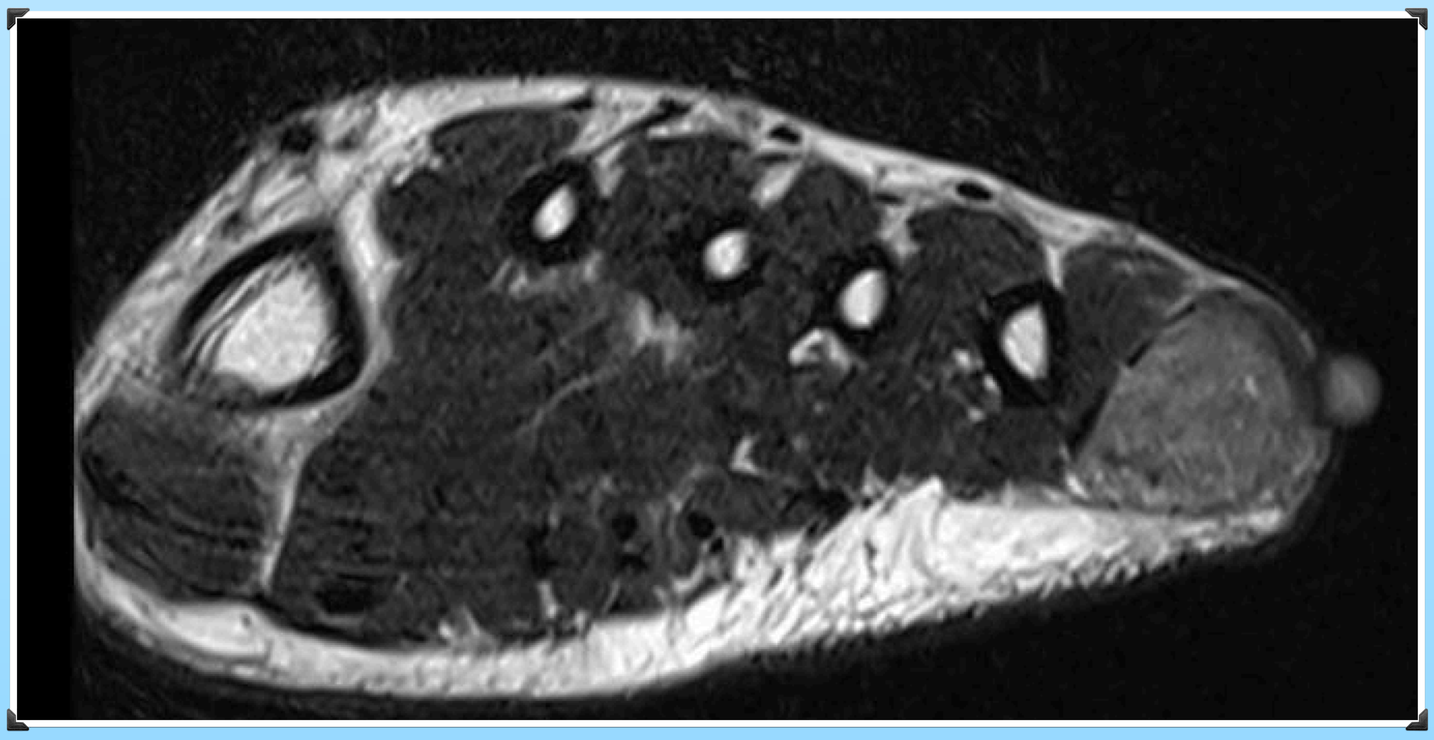

RESULTADOS

Mediante un abordaje lateral sobre la lesión, se localizo la lesión tumoral. La lesión se encontraba muy mal definida en el interior del músculo abductor del 5º dedo, infiltrándolo hasta el extensor corto. Se resecó la lesión en todo su recorrido y se coagularon los vasos sangrantes del pedículo de la lesión. En el análisis histopatológico, el resultado fue de hemangioma intramuscular infiltrante. A los 3 meses de la cirugía, el paciente se encuentra bien clínicamente y la lesión no ha recidivado.

CONCLUSIONES

Los hemangiomas intramusculares son lesiones poco frecuentes que a veces pueden presentar un reto diagnostico. El tratamiento de elección consiste en la exéresis quirúrgica. A pesar de ser tumores benignos, es muy importante una resección completa de los mismos para evitar recidivas.

CONGRESO SECOT 62 MADRID
SOCIEDAD ESPAÑOLA DE CIRUGÍA ORTOPÉDICA Y TRAUMATOLOGÍA