

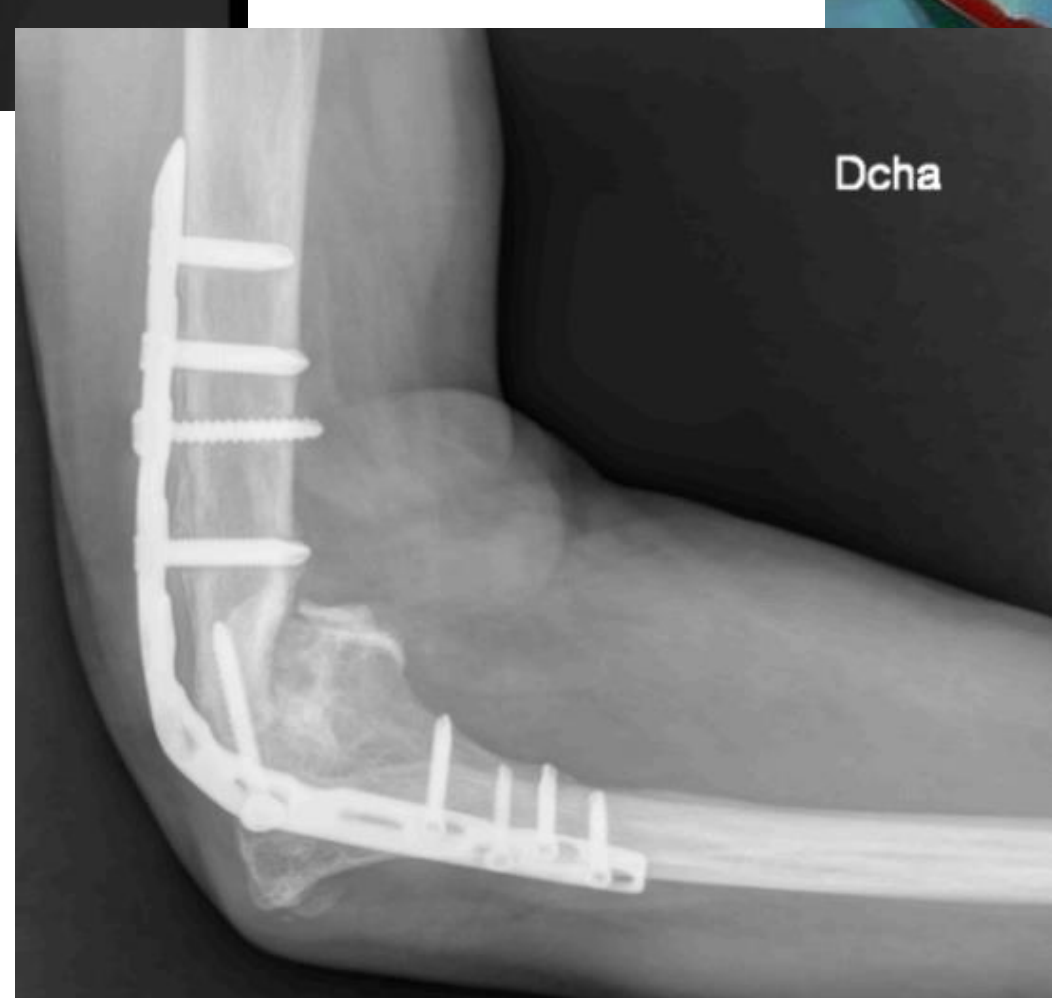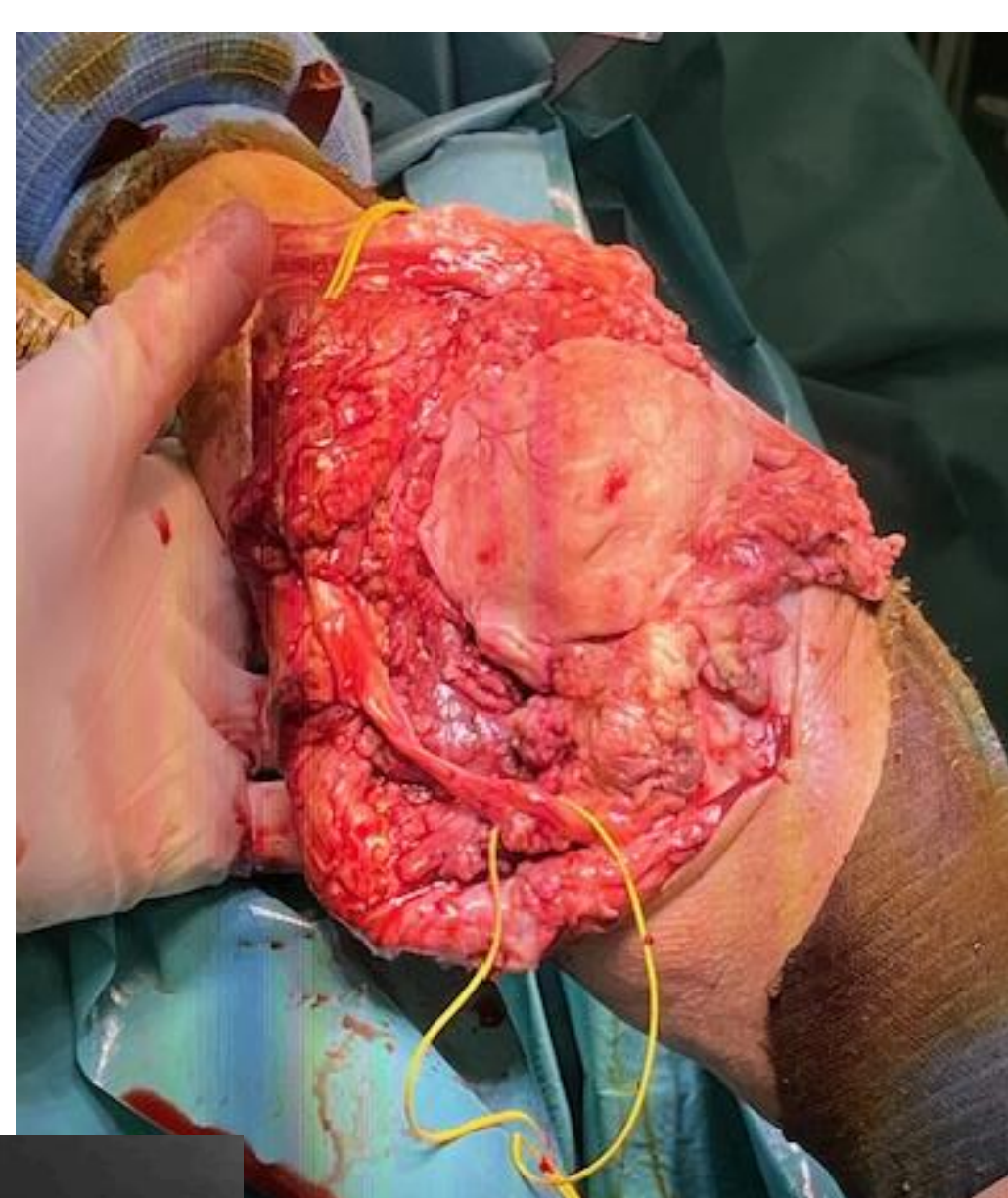
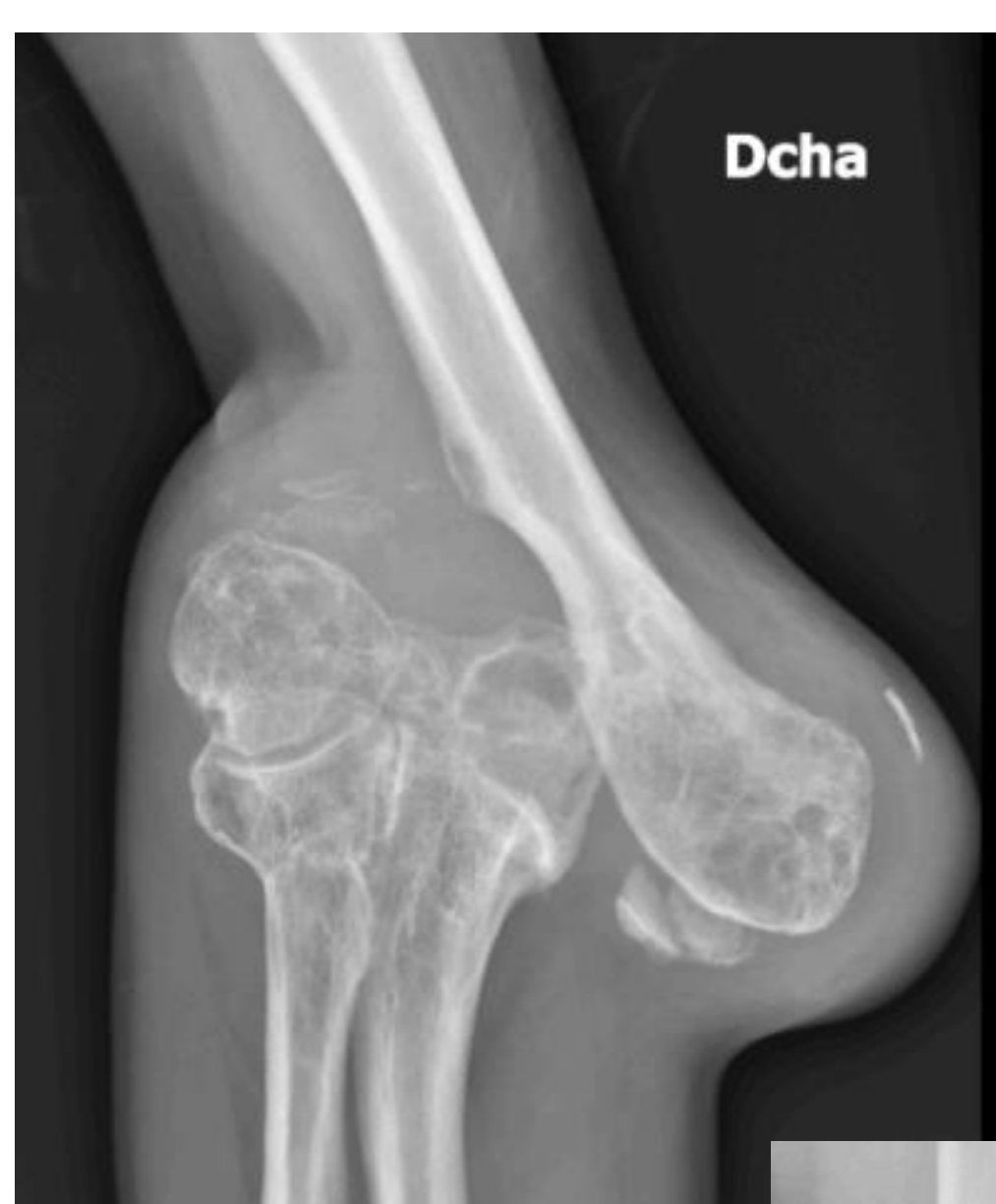# ARTRODESIS DE CODO: A PROPÓSITO DE UN CASO

**Autores:** Ana Mateo Gestoso, Marta Gallego López, Ana Carolina Presas Presas, Raquel Guitián Montes, David Ramos Godos. Complejo Hospitalario Universitario de Pontevedra.

## OBJETIVO

El objetivo de este póster es exponer el caso clínico de un paciente de 65 años con artritis séptica de codo sobre una articulación con importantes secuelas de fractura en la infancia; revisando así las indicaciones, resultados y técnica quirúrgica de la artrodesis de codo como tratamiento útil en estos casos.

## MATERIAL Y METODOLOGÍA



Presentamos el caso de un varón de 65 años que acude a nuestro centro en diciembre de 2023 con sospecha de artritis séptica de codo derecho, sobre una articulación con importantes secuelas de fractura en la infancia.

Tras dos cirugías de limpieza, se programa para una cirugía con desbridamiento más amplio, osteotomías y colocación de un espaciador de cemento, con el cual es dado de alta. En dicha intervención se observan complicaciones a nivel del nervio cubital y aparato extensor que se estudiarán y se intentarán resolver durante el tratamiento.

Diez meses después y con la infección ya resuelta, es intervenido de nuevo realizándose una artrodesis de codo con placa.

## RESULTADOS

Tras la última cirugía y después de un programa de rehabilitación ambulatoria, el paciente presenta buena evolución, se encuentra libre de infección y tiene una calidad de vida satisfactoria.

## CONCLUSIONES

La artrodesis de codo como procedimiento de rescate en casos de artritis séptica, secuelas de fracturas o fallo de artroplastia con pérdida ósea importante en dicha articulación, puede ser una buena opción de tratamiento en pacientes seleccionados.

En estos casos es útil realizar una prueba con ortesis fija de codo para determinar el ángulo óptimo de fusión previo a la cirugía de artrodesis.

Este procedimiento proporciona estabilidad a expensas de movilidad y es peor tolerado que en otras articulaciones del cuerpo.