

TRIADA TERRIBLE DE CODO TRATADA CON UN DISPOSITIVO DE FIJACIÓN INTERNA TEMPORAL. A PROPÓSITO DE UN CASO.

Alberto Amador Gámez, Marta Heredia Sánchez, María Palomares Morente.

Hospital de Baza (Granada)

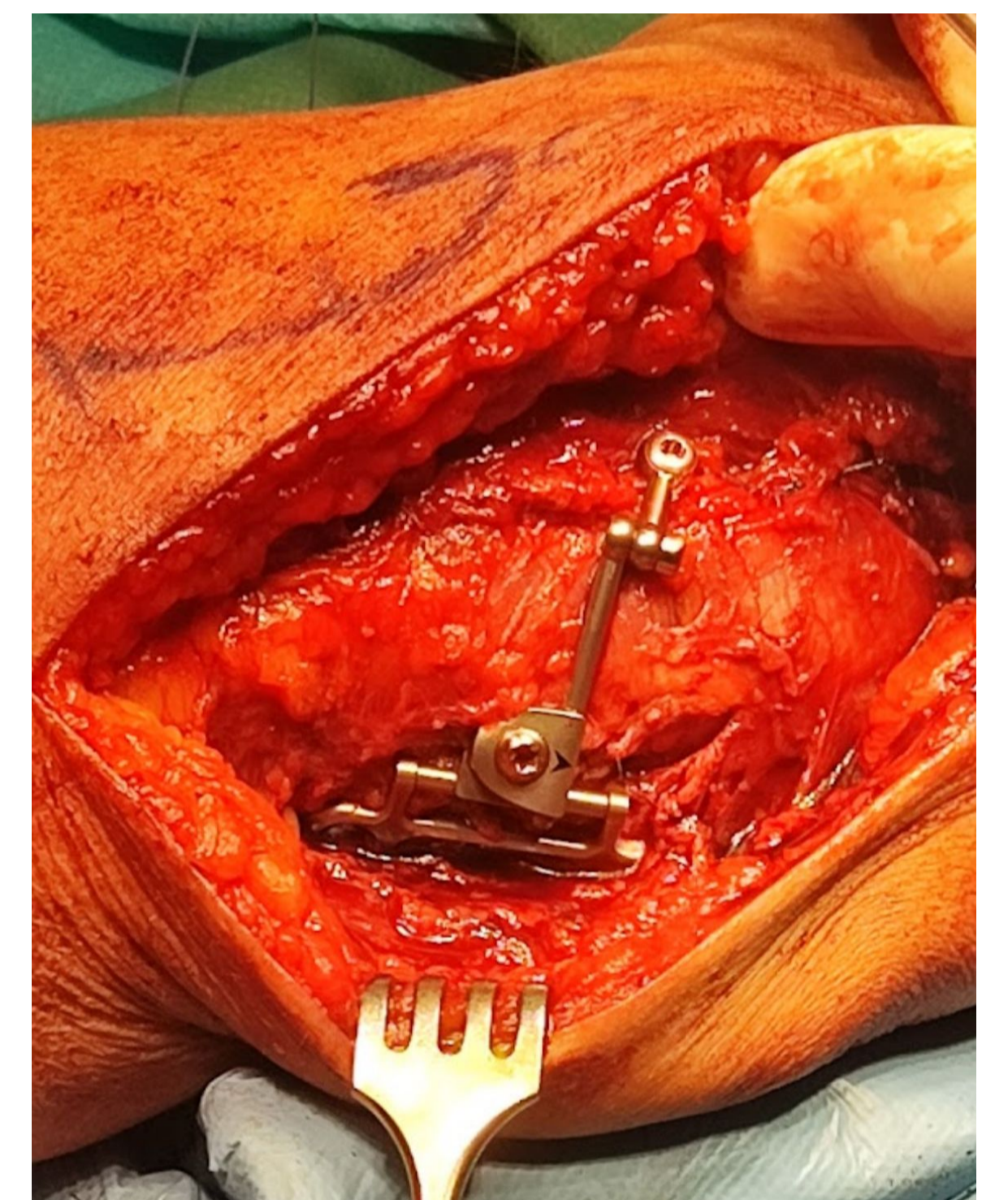
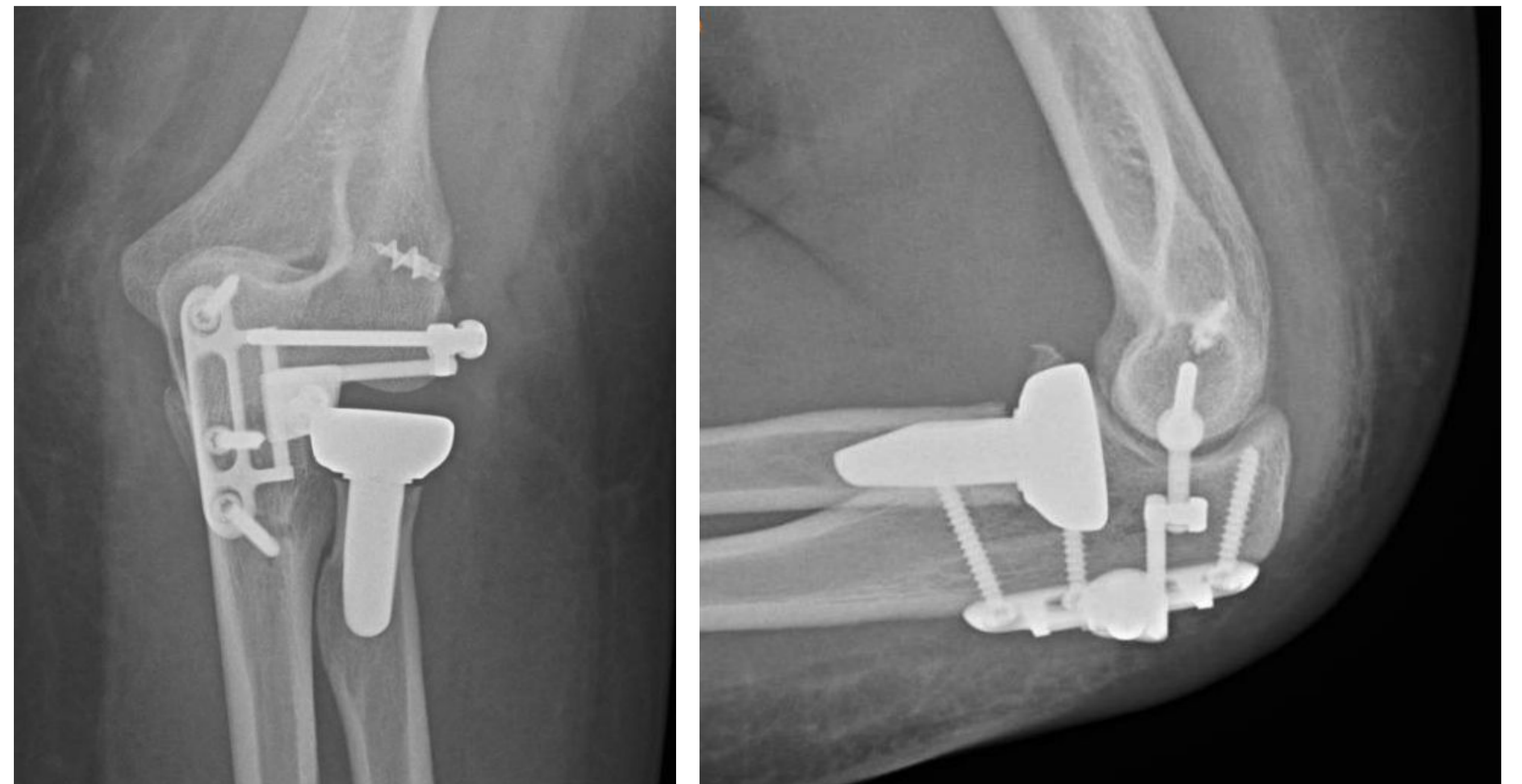
OBJETIVOS

Presentar el caso de una paciente que sufrió una triada terrible de codo, con importante inestabilidad, que fue tratada mediante prótesis de cabeza de radio, reanclaje de ligamento colateral lateral y un sistema de fijación interna de codo.

MATERIAL Y MÉTODOS

Se presenta el caso de un paciente de 53 años que presenta triada terrible de codo del miembro dominante. Tanto en la primera reducción en Urgencias, como en quirófano, se apreció **inestabilidad** muy importante, que condicionaba la luxación del codo con la extensión de 45º, incluso tras la protetización de la cabeza de radio y el reanclaje del ligamento colateral lateral.

Debido a la **alta demanda funcional** de la paciente se optó por la fijación interna del codo mediante un dispositivo temporal interno que permite la **movilización temprana**.



RESULTADOS

Tras una semana de la cirugía la paciente presentaba **rango articular de codo completo** con dolor mínimo. Actualmente, tras 5 meses de la cirugía la paciente presenta muy buena evolución, aunque presenta molestias locales y está pendiente de **retirada** del dispositivo.

CONCLUSIÓN

La triada terrible de codo es una patología con una importante comorbilidad si no se realiza un tratamiento adecuado. El principal objetivo es dar la suficiente estabilidad a la articulación. El tratamiento clásico de esta lesión incluye la restitución de la anatomía de la cabeza radial o la protetización de la misma y reanclaje de ligamento colateral lateral a epicóndilo. En función de si presenta otras lesiones o un grado elevado de inestabilidad se suele reanclar la cápsula anterior a la coronoides o realizar osteosíntesis de la misma si presenta fragmento óseo con entidad. Posteriormente se suele inmovilizar el codo unas 3 semanas, con el consiguiente retraso de la fisioterapia. Los dispositivos de fijación interna temporales de codo son una **buena opción** en pacientes seleccionados que presentan **inestabilidad importante** tras la cirugía de codo y tienen una alta demanda funcional, permitiendo la **movilidad inmediata** de codo y **protegiendo** la reparación quirúrgica.