

Fractura luxación bilateral de hombro. Un caso con "chispa".

Autores: Rodríguez Expósito L., Biedma Valdizan A, Gómez Blázquez C.
Hospital Universitario Clínico San Cecilio (Granada)

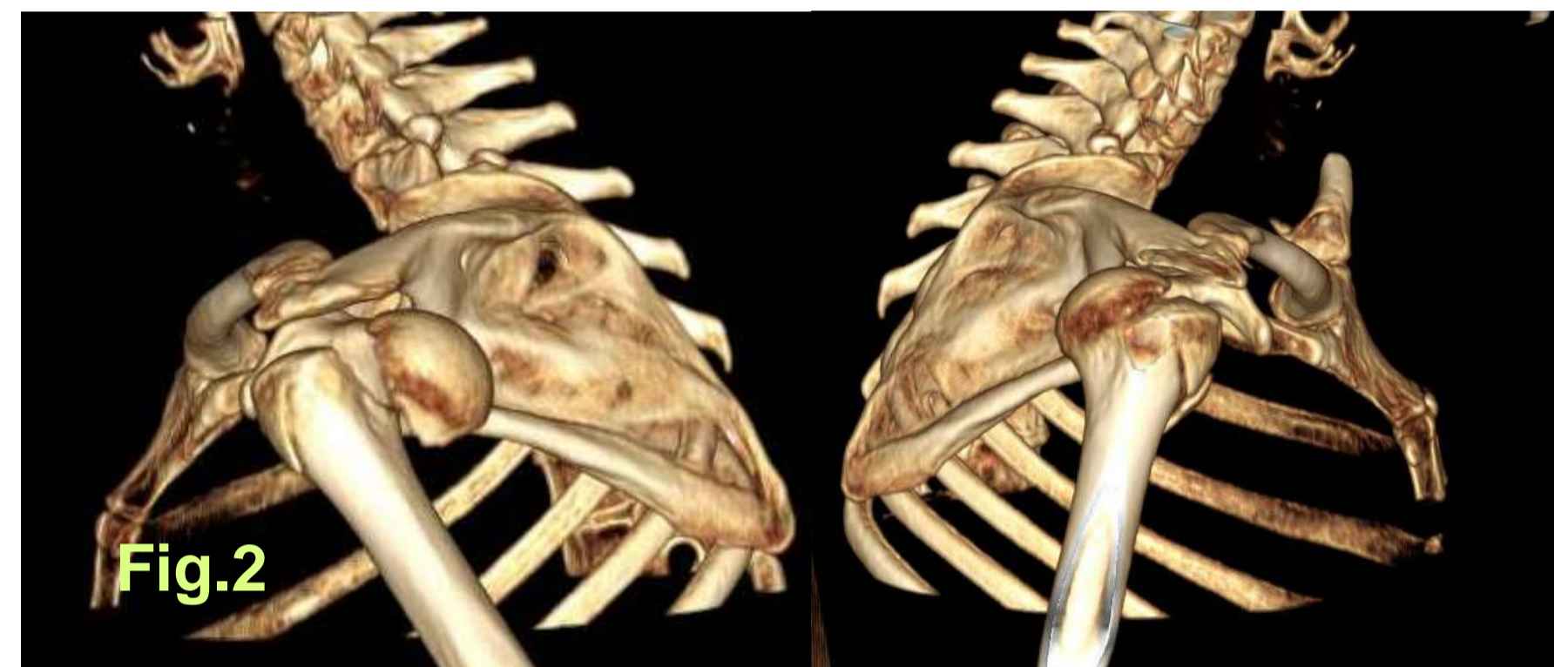
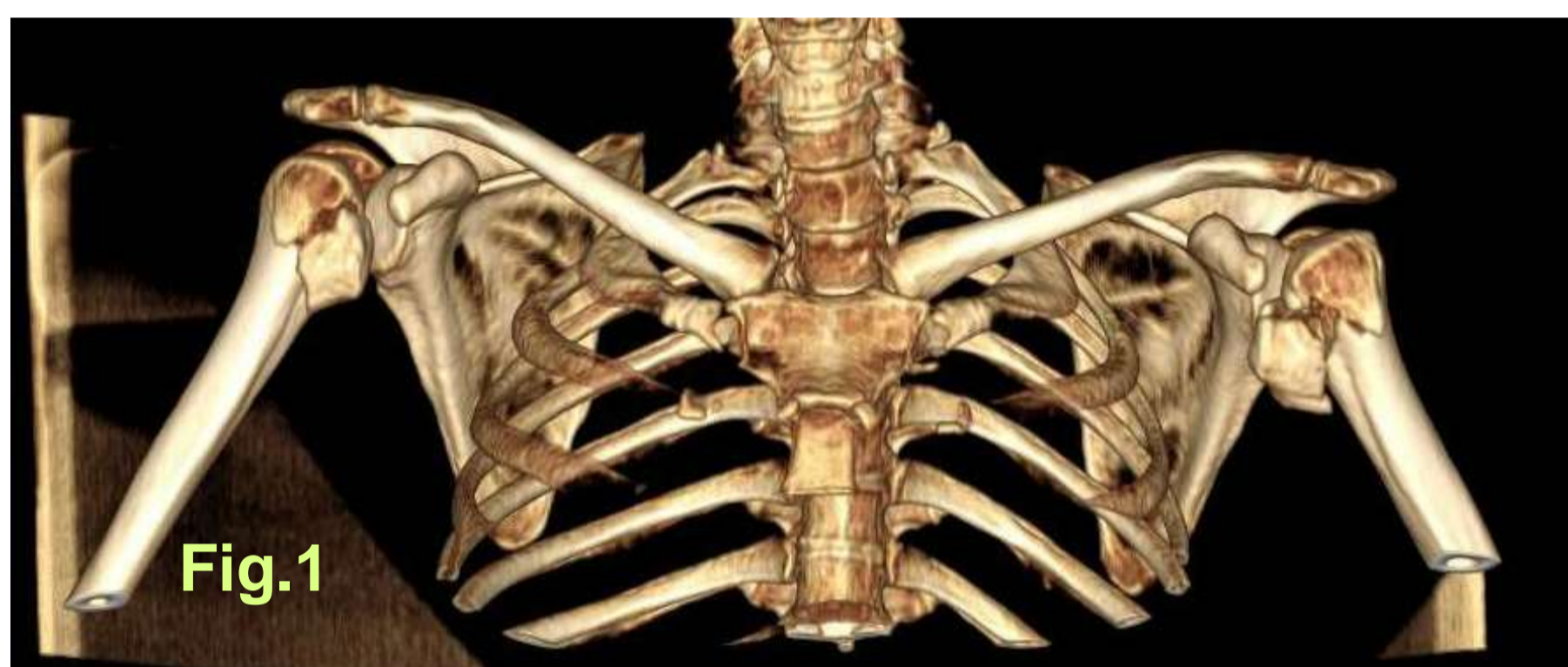OBJETIVOS

Presentar la prótesis invertida de hombro como solución a paciente con fractura luxación posterior bilateral de cabeza de humero secundaria a electrocución.

MATERIAL Y MÉTODO

Presentamos el caso de una mujer de 62 años que tras sufrir electrocución en su domicilio acude al servicio de urgencias y es diagnosticada de fractura luxación posterior de ambos hombros. La corriente atravesó su cuerpo desde mano derecha dominante, recorrió tórax y encontró salida por dedos de mano izquierda presentado heridas y laceraciones tanto en regiones de entrada como salida de ambas manos.

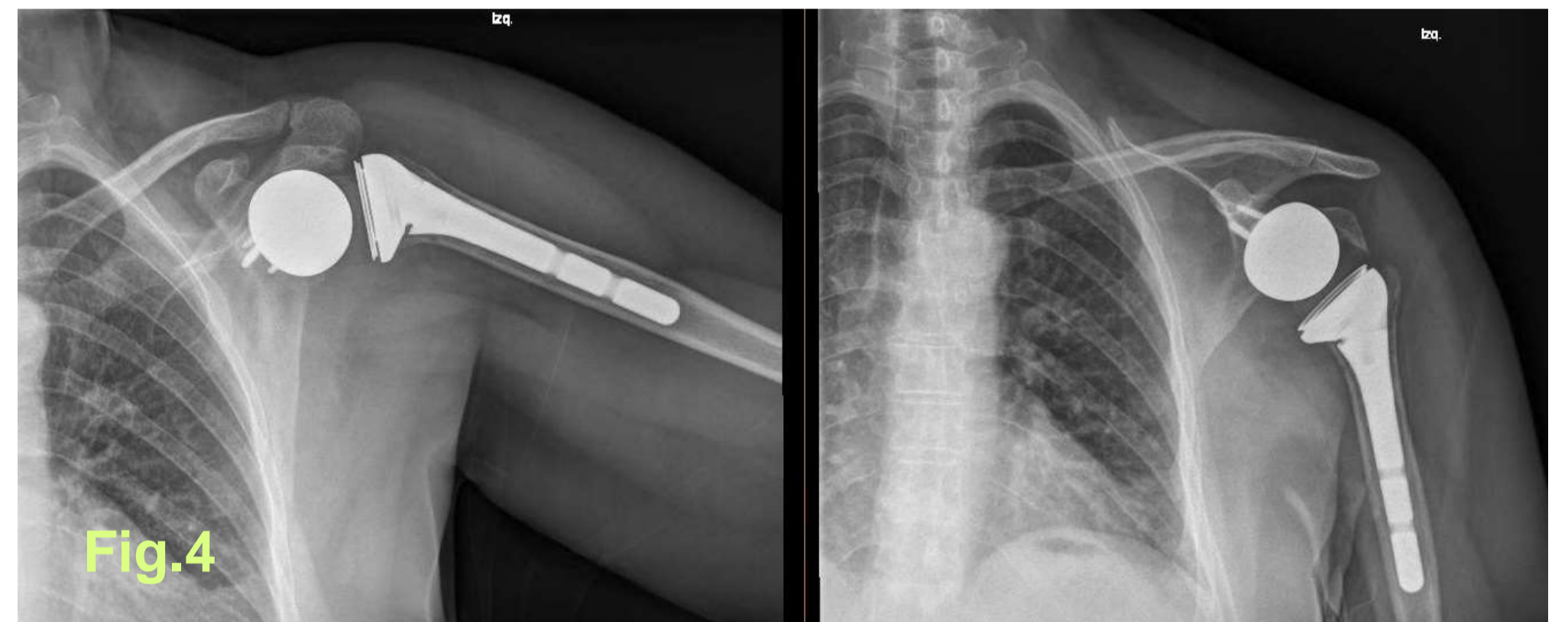
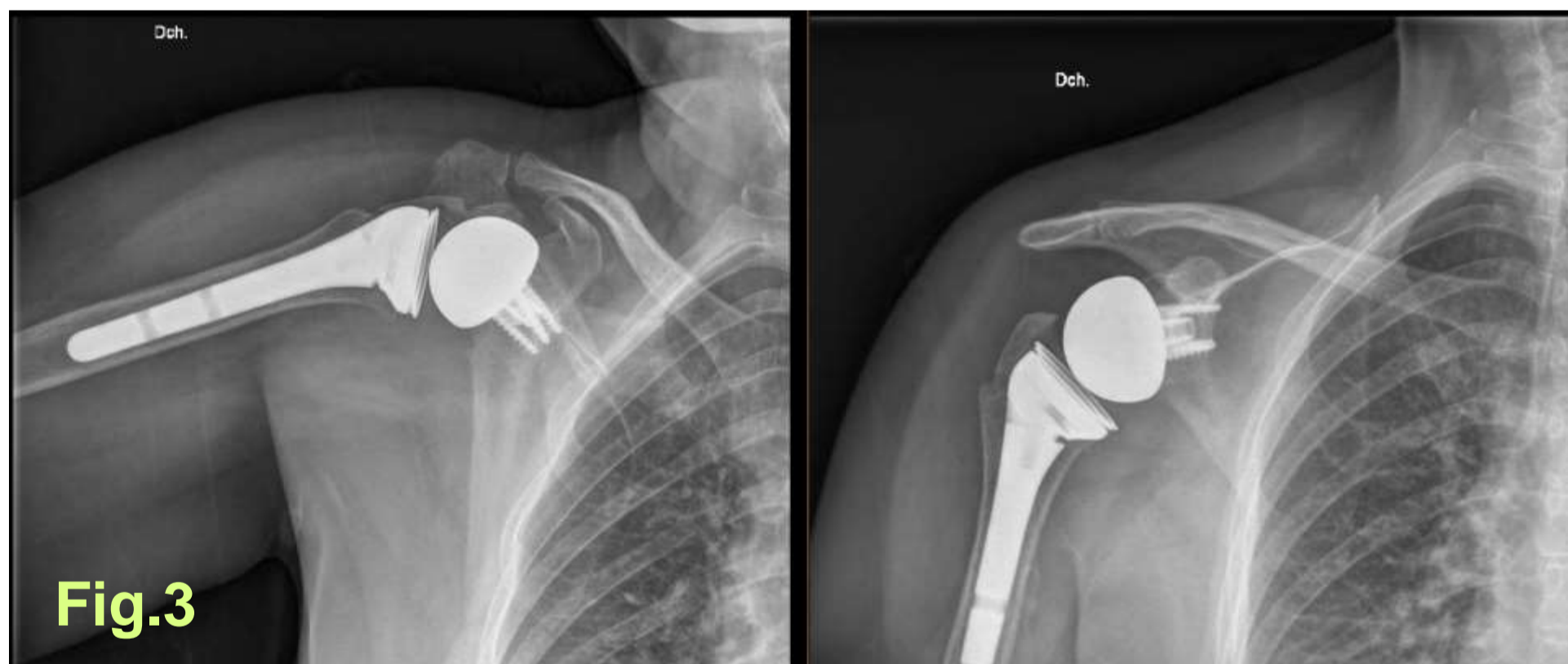
En las pruebas de imagen observamos fractura-luxación posterior bilateral de ambas cabezas humerales (tipo C3 de la clasificación AO/OTA). Se ingresa y se valora tratamiento con prótesis invertida en ambos hombros en dos tiempos quirúrgicos con separación de 5 días entre ellos



RESULTADOS

Tras la intervención las heridas curaron bien y tuvo buena tolerancia al dolor. Mantenemos con cabestrillo hasta la consulta a las 3 semanas. Movilización exclusivamente pasiva con elevación (hasta 60°) y rotación interna (hasta 50°). Abstención de rotación externa y de ejercicios de penduleo. A partir de las 3ª -4ª semana se comenzó con rehabilitación. Por parte del paciente se incrementó la movilidad pasiva hasta 90° de elevación, 45° de abducción y rotación externa hasta 30°.

En el momento actual se encuentra en rehabilitación alcanzando mayor rango de movilidad sin dolor.



- Figura 1. Reconstrucción AP ambos hombros
- Figura 2. Primera imagen: Reconstrucción lateral hombro izquierdo. Segunda imagen reconstrucción lateral hombro derecho
- Figura 3. Rx AP hombro derecho tras artroplastia
- Figura 4. Rx AP hombro izquierdo tras artroplastia.

CONCLUSIÓN

Las fracturas por electrocución se producen frecuentemente asociadas a trauma directo por caída. Sin embargo, existen casos donde las fracturas-luxaciones pueden producirse por el espasmo muscular inducido por la corriente eléctrica siendo la articulación más afectada la escapulohumeral.

La luxación posterior del hombro es poco frecuente, aproximadamente el 2 por 100 de las luxaciones de dicha articulación aunque este porcentaje aumenta cuando se trata de fractura-luxación por electrocución.

Un diagnóstico temprano, monitorización adecuada, pruebas de imagen exactas para valorar lesiones óseas y una terapia acertada minimizan la morbilidad de estas lesiones inducidas por electrocución. Independientemente del tipo de intervención, para conseguir un buen resultado funcional con buena movilidad articular y no dolorosa la rehabilitación ha de ser lo más precoz posible.