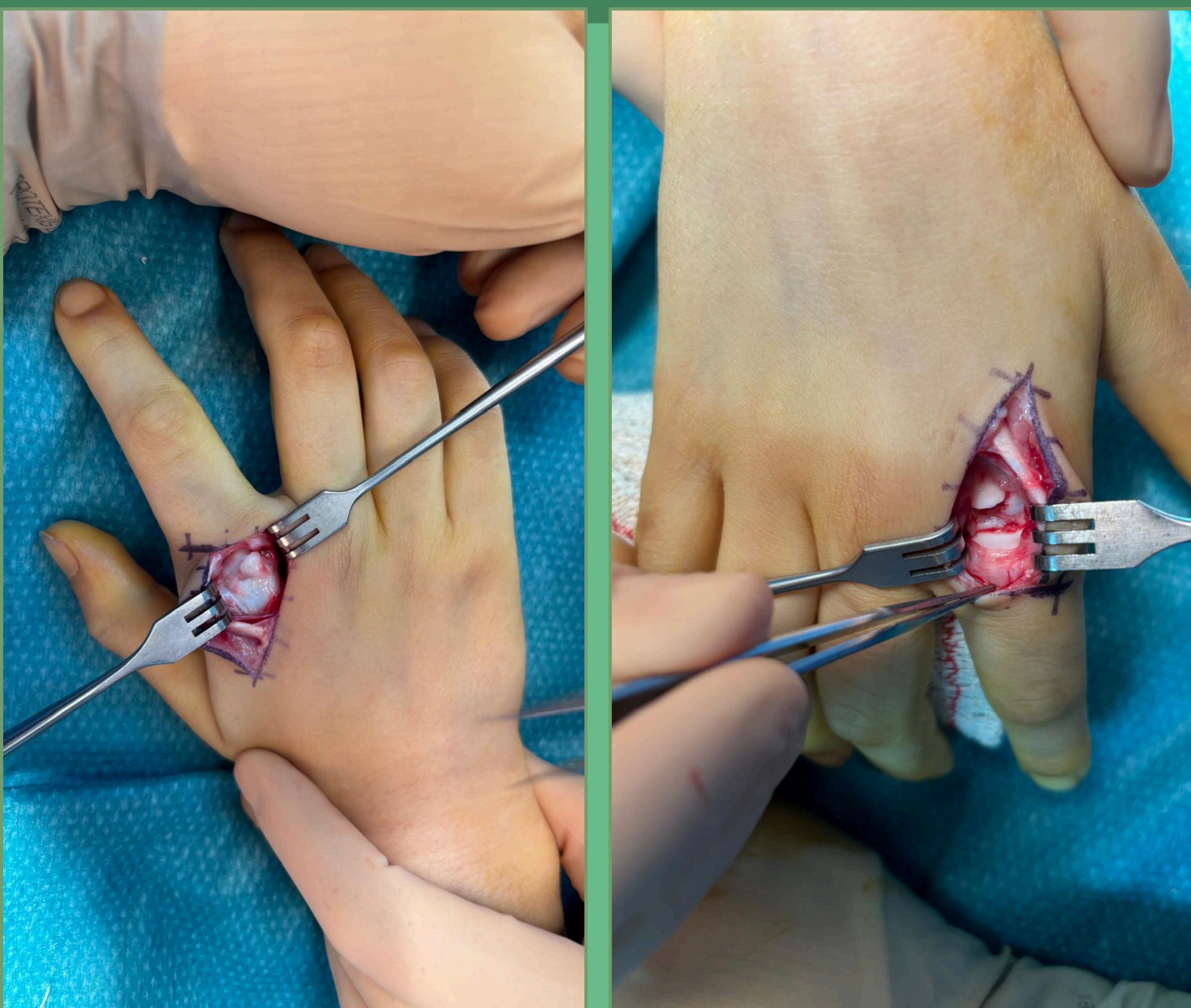
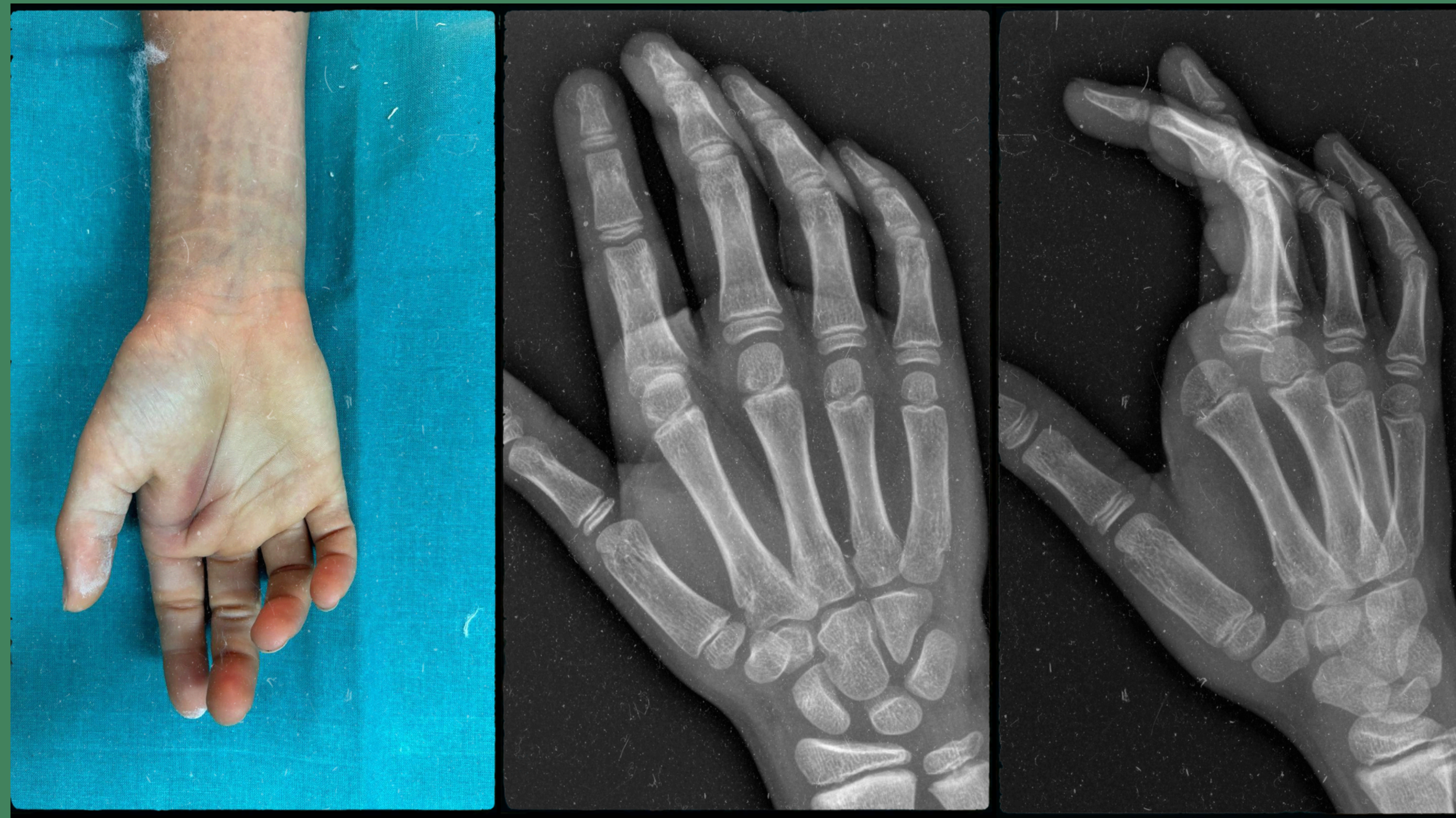


LUXACIÓN METACARPOFALÁNGICA IRREDUCTIBLE

Un diagnóstico a primera

José María Monasterio Araco, Fernando Bañolas Rodríguez,
Antonio José Ortega Betancor, Bárbara González Couto, Isidro Jimenez Jimenez

Varón de 11 años que tras traumatismo con una valla metálica acude a Urgencias con dolor y limitación funcional en el índice de su mano derecha. En la exploración física destacaba que la articulación MF estaba bloqueada en extensión. En la región palmar, se podía apreciar un hoyuelo en la piel a nivel del pliegue palmar distal. Con sospecha de luxación dorsal MF se realizaron radiografías simples que confirmaron el diagnóstico. Se realizó un intento de reducción cerrada con sedo-analgésia que no fue efectivo por lo que se realizó tratamiento quirúrgico.



Se realizó un abordaje dorsal entre EDC-II y EIP objetivando una fractura osteocondral de la cabeza de M2 y la interposición articular de la placa volar consiguiéndose la reducción.

Tras dos semanas de inmovilización se autorizó movilidad pasiva y activa así como tratamiento rehabilitador. A los 6 meses de seguimiento, el paciente ha recuperado la movilidad articular consiguiendo un cierre de puño completo, no refiere dolor y no presenta limitaciones en sus actividades.

