

A PROPÓSITO DE UN CASO. PSEUDOARTROSIS DE HUMERO DISTAL: USO DE AUTOINJERTO NO VASCULARIZADO DE PERONÉ.

Autores: Sánchez Delgado, Adriana y Arenas Roca, Rodrigo
Institución: Hospital Regional Universitario de Málaga

OBJETIVOS

Describir nuestra experiencia clínica en el manejo de la pseudoartrosis de húmero distal a través de una cirugía en dos tiempos, mediante la colocación de un espaciador de cemento y posterior sustitución por injerto autólogo no vascularizado de peroné en disposición intramedular.

MATERIAL Y MÉTODOS

Mujer de 47 años que acude a consulta en abril de 2024 por mala evolución de fractura de húmero distal derecho tras intervención quirúrgica en Julio de 2022 mediante RAFI con placa y tornillos.

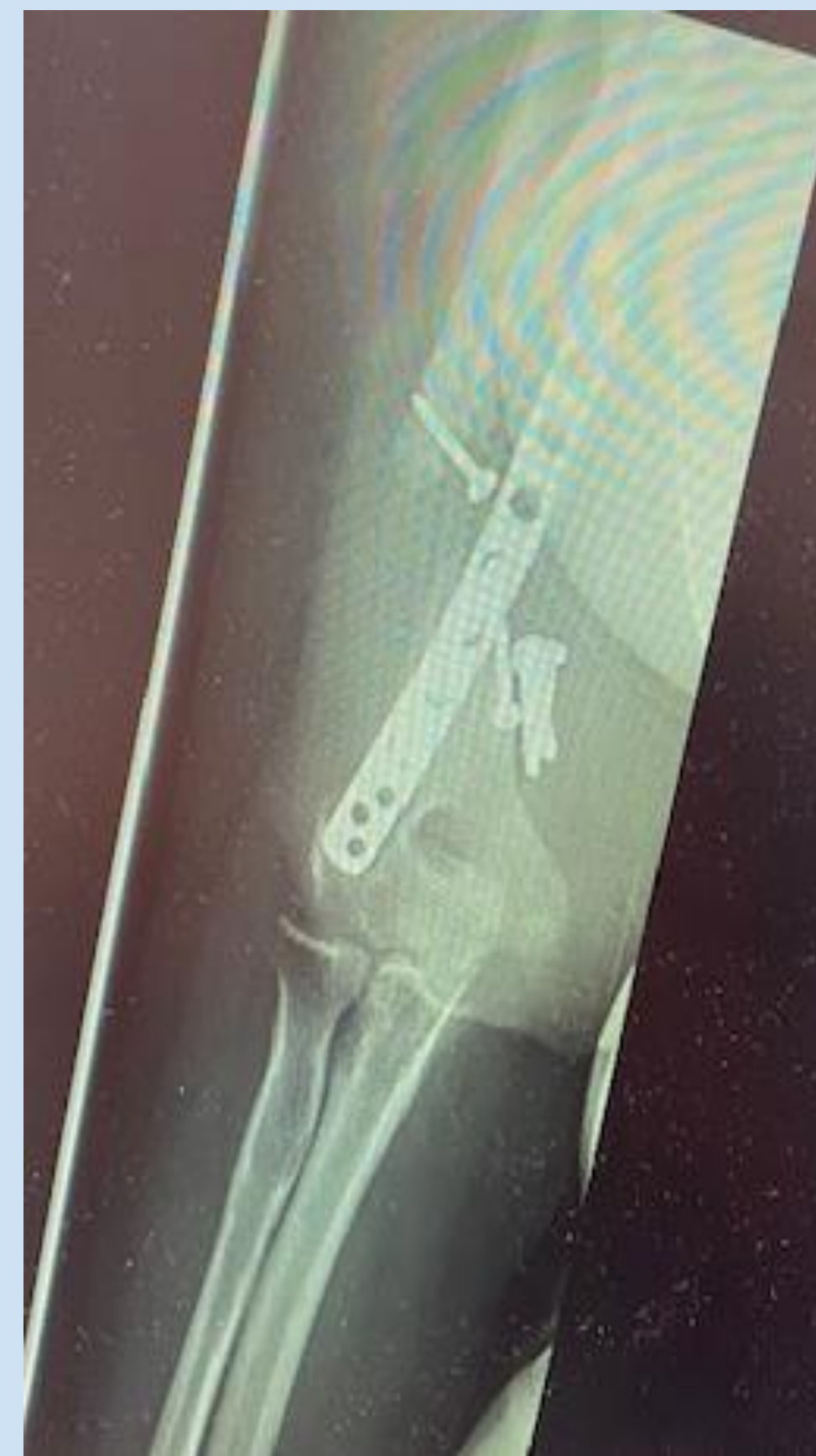- **Hábitos tóxicos:** fumadora y con mala situación social,
- **Exploración Física:** Dolor y crepitación a nivel de foco de fractura en tercio medio de brazo derecho.
- **Rx:** Pseudoartrosis atrófica de húmero distal derecho con placa suelta a nivel

Primer tiempo quirúrgico en agosto 2024:

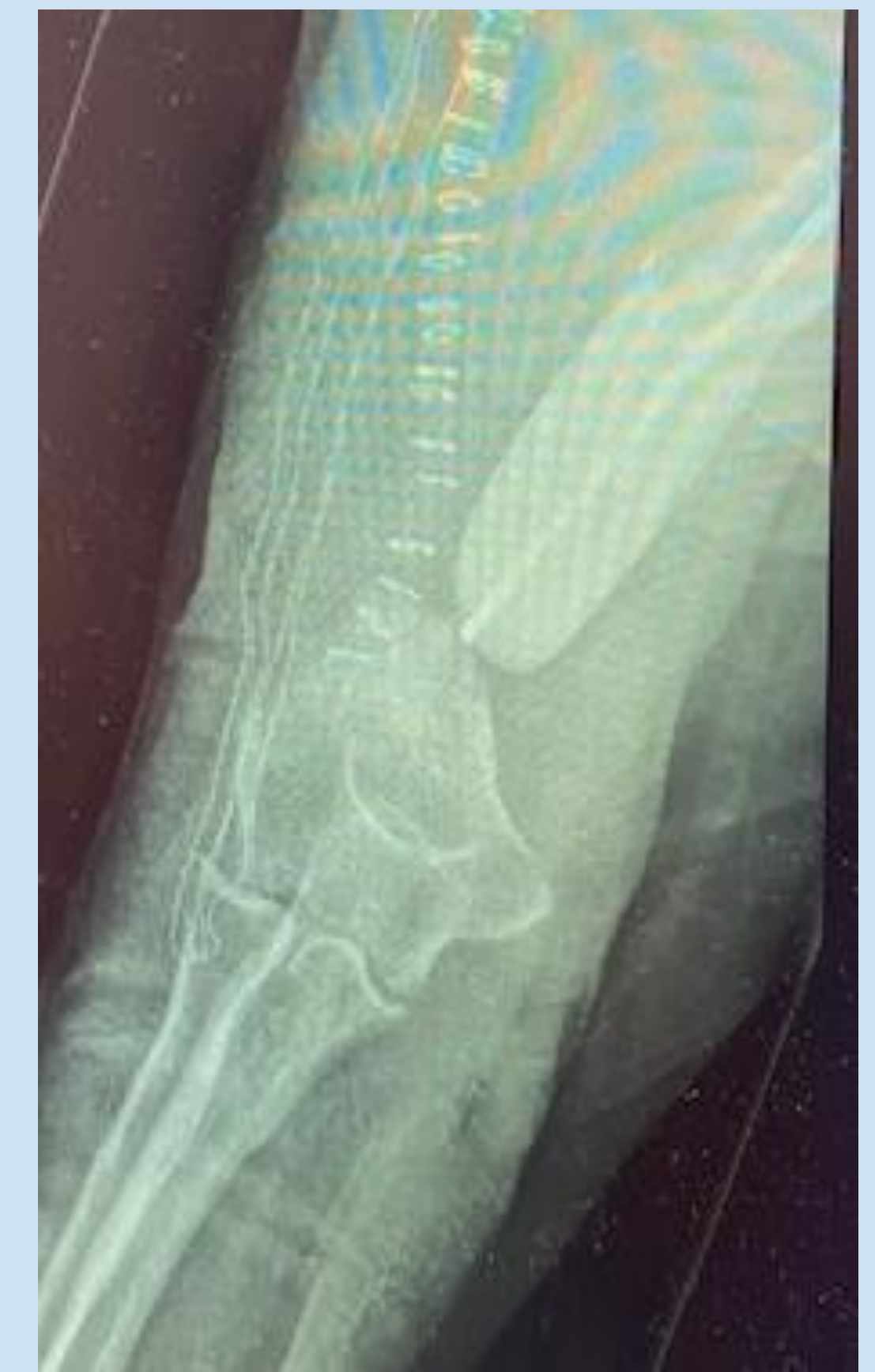- Desbridamiento y limpieza de cápsula fibrosa de aspecto turbio que envolvía el material de osteosíntesis.
- Retirada de la placa y 9 tornillos y limpieza de foco de fractura
- Regularización de ambos extremos y colocación de un espaciador de cemento a través de una aguja de kirschner

Segundo tiempo quirúrgico en Noviembre de 2024:

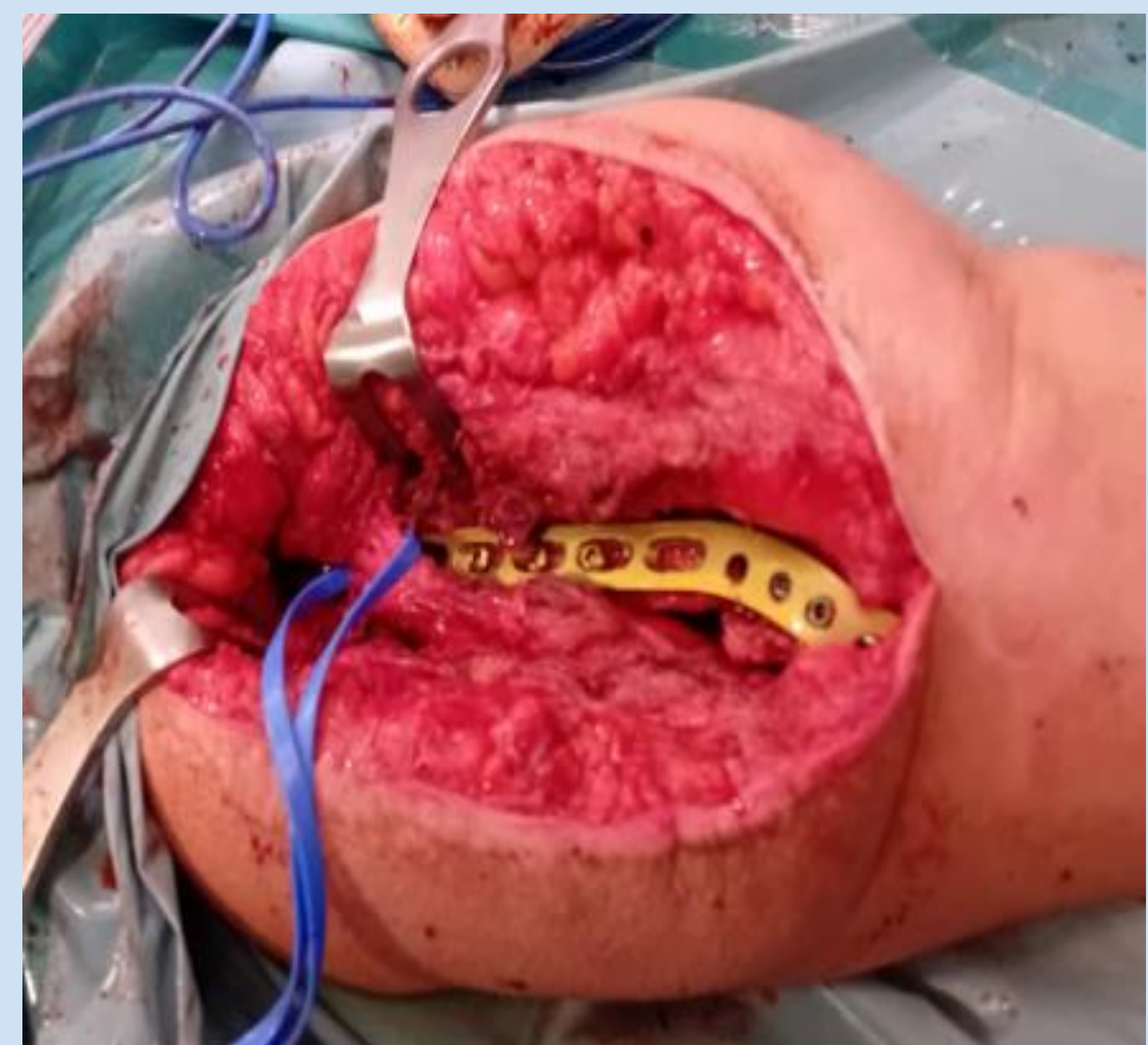
- Extracción de **injerto autólogo no vascularizado** de 7 cm de tercio medio de peroné.
- Retirada de espaciador de cemento y sustitución por injerto de peroné + injerto oseo heterólogo de banco en ambos extremos + glass bone.
- Osteosíntesis con placa LCP posterolateral extraarticular de húmero de 8 orificios.



Primera consulta



Primer tiempo Qx



Segundo tiempo Qx

RESULTADOS

En diciembre de 2024 acude a revisión con buena evolución clínica y radiológica. Pendiente de fisioterapia.

DISCUSIÓN Y CONCLUSIÓN

- La pseudoartrosis de húmero es un reto para los cirujanos.
- La creación de una membrana inducida a través del empleo de un espaciador de cemento previene la reabsorción del injerto y secreta factores de crecimiento.
- El uso de autoinjerto de peroné tiene un fácil acceso y mínima morbilidad, además de sus propiedades osteoinductoras, osteoconductoras y osteogénicas.
- Por tanto, el injerto de peroné autólogo no vascularizado es una opción para tratar la pseudoartrosis de húmero distal.

