

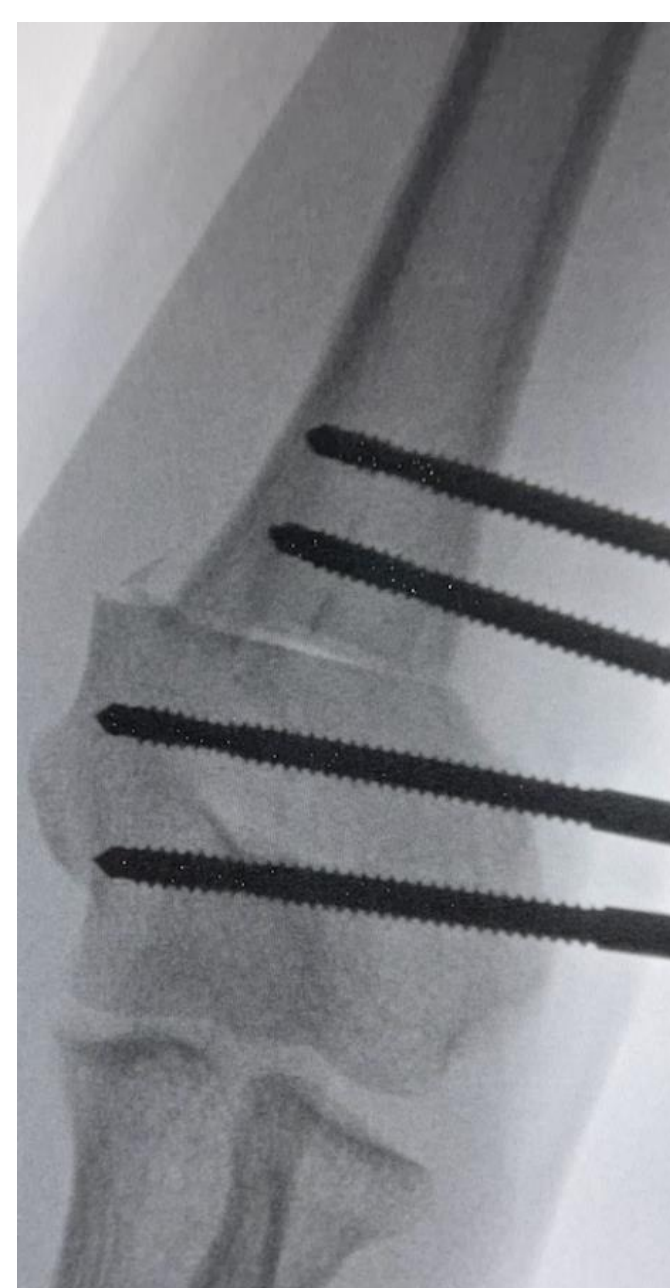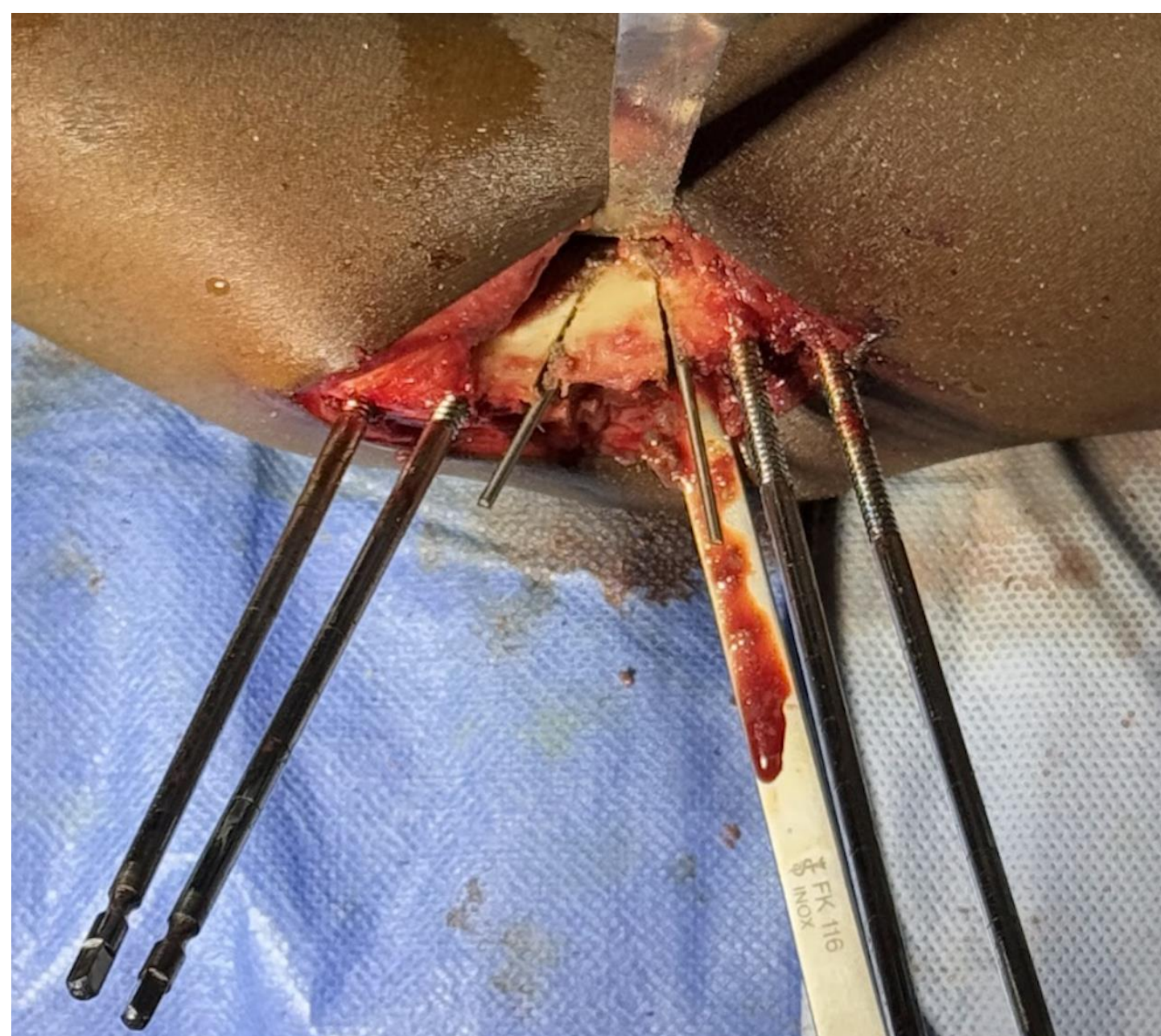
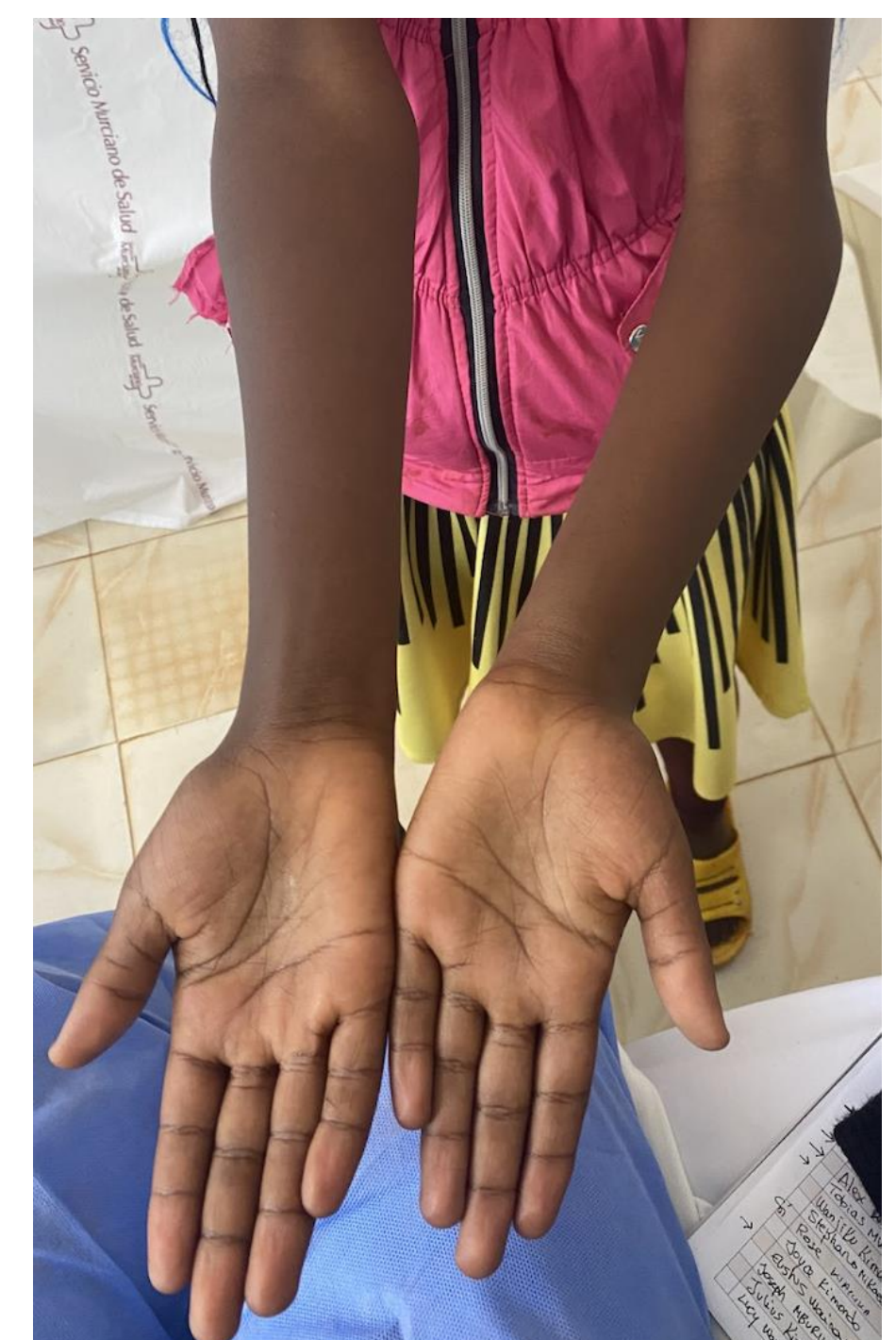MANEJO DEL CODO VARO EN MISION DE COOPERACION

Guardiola Herrez C, Gonzalez Garca JA, Valles Andreu M, Toledo Garca S, Salcedo Cnovas C. (Hospital Universitario Virgen de la Arrixaca)

Objetivo: mostrar una de las complicaciones que ocurren al no tratar adecuadamente las fracturas supracondleas peditricas y cmo pueden tratarse en pases con pocos recursos.

Material y mtodo:

Nia de 12 aos con antecedente de fractura supracondlea del codo izquierdo haca dos aos, tratada nicamente con inmovilizacin con frula. Como secuela, present deformidad en varo del codo izquierdo, con limitacin funcional progresiva y alteraciones estticas. La paciente no pudo acceder a tratamiento quirrgico en la campaa de cooperacin del ao anterior y volva de nuevo este ao para ser intervenida.



Se realiz una osteotoma correctora valguizante (con cua de base lateral de sustraccin) en el tercio distal del hmero, fijador externo y as poder retirarlo ms adelante y conseguir movilidad precoz.

Resultados y conclusiones:

El postoperatorio inmediato fue bueno, leves molestias al inicio. Tras la consolidacin sea y la retirada del fijador externo, se observ mejor movilidad y alineacin del codo, sin complicaciones mayores. No se reportaron signos de inestabilidad ni complicaciones infecciosas relacionadas con el uso del fijador externo.

El codo varo postraumtico genera limitaciones funcionales, estticas y osteoartrosis precoz. Este caso resalta la importancia del acceso oportuno a tratamiento especializado y el impacto positivo de campaas de cooperacin en regiones con limitaciones en atencin ortopdica peditrica.