

LUXACIÓN POSTEROLATERAL DE RODILLA EN “OJAL”. INDICACIÓN DE REDUCCIÓN ABIERTA.

Cachón Domínguez, E.; Espada Blasco, C.; Isla Sarasa, P.; Cuéllar Ayestarán, R.; Pando Feijoo, A.
COMPLEJO HOSPITALARIO SAN PEDRO, HOSPITAL DE LA RIOJA



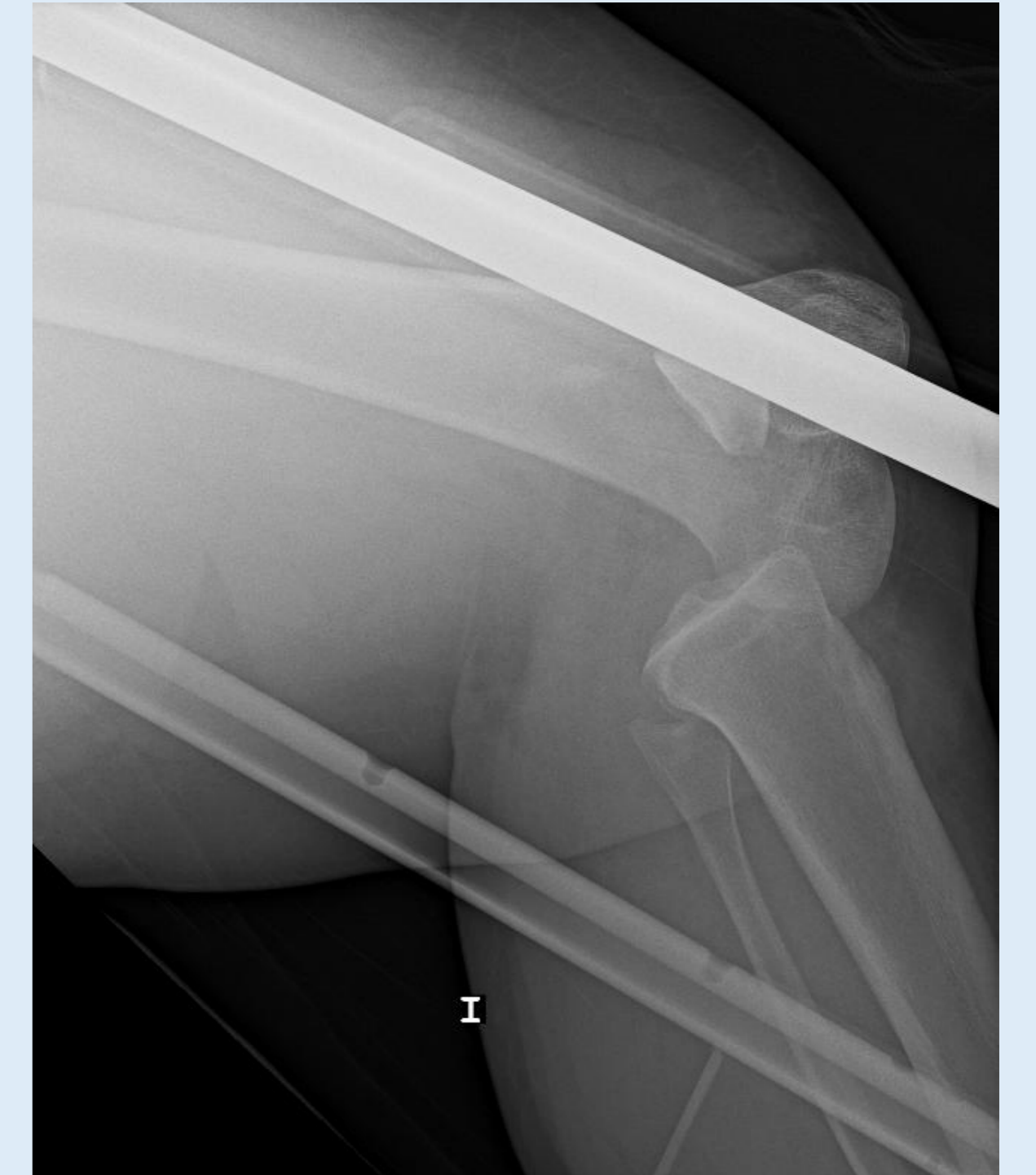OBJETIVO

Presentar el caso de una paciente con luxación posterolateral de rodilla que precisó de cirugía abierta para su reducción.

MATERIAL Y MÉTODOS

Presentamos a una mujer de 25 años traída a Urgencias tras choque frontal de dos vehículos. La paciente presenta deformidad en rodilla izquierda, siendo diagnosticada de luxación posterolateral de rodilla mediante radiografías, además de múltiples fracturas en pelvis. La exploración neurovascular distal es normal.

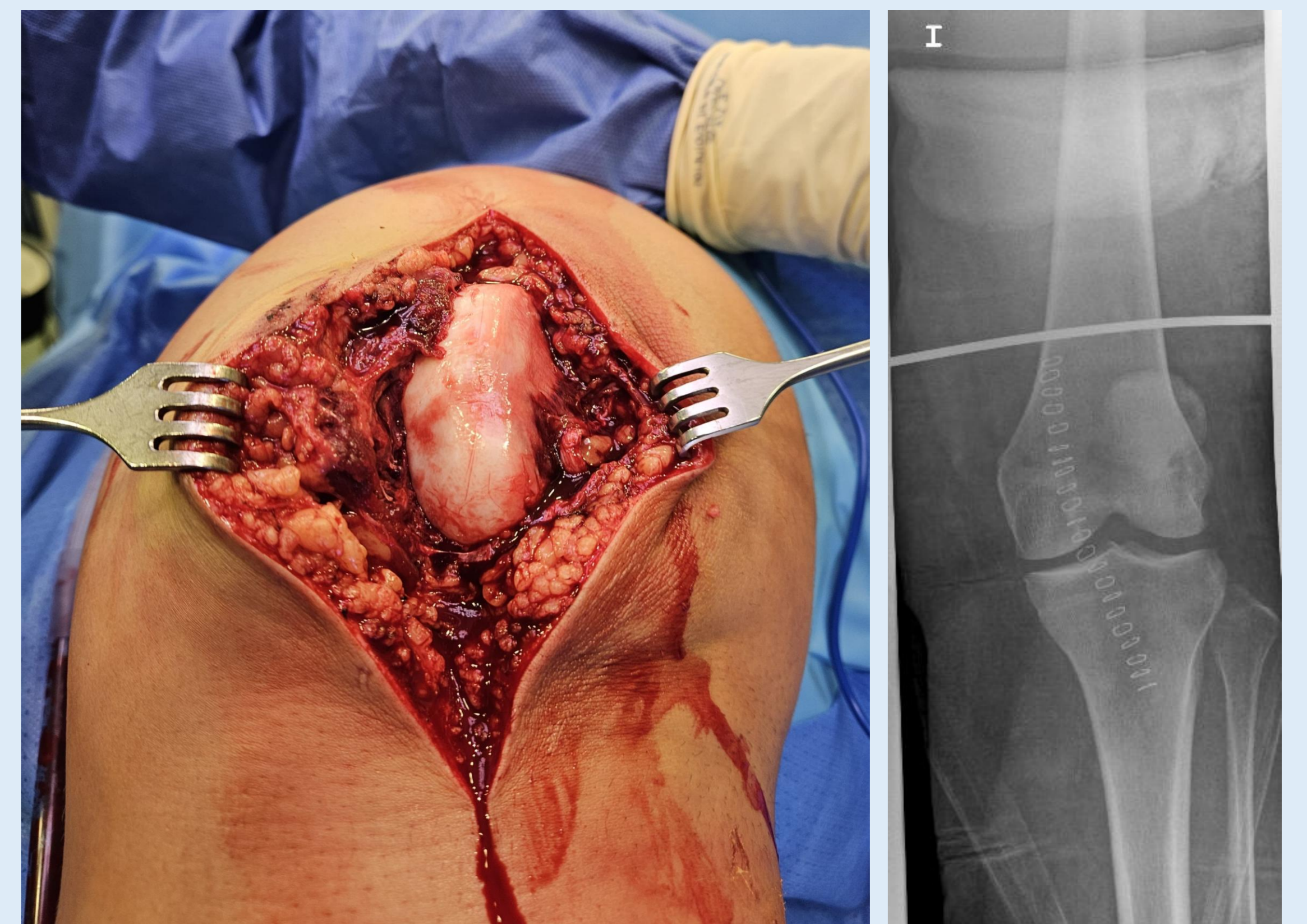
Bajo anestesia general se realiza un intento de reducción cerrada de la luxación, apreciando mediante escopia intraoperatoria el fracaso de las maniobras. Además de observar un incorrecto alineamiento tibio-femoral vemos que la rótula se encuentra situada posterior al cóndilo femoral lateral.



RESULTADOS

Se decide realizar una reducción abierta, observando una rotura completa del retináculo medial y la cara medial de la cápsula articular, la cual había sido atravesada por el cóndilo femoral medial. Se aprecia también rotura de ambos ligamentos colaterales y cruzados, así como del tendón poplíteo, con integridad del tendón rotuliano y cuadrícipital.

Se reducen las articulaciones tibio-femoral y femoro-patelar y se suturan las estructuras del compartimento medial, inmovilizando posteriormente la rodilla. Se realiza Angio-TAC postoperatorio para descartar lesiones vasculares tras manipulación de la extremidad.



CONCLUSIONES

La luxación de rodilla es una patología muy infrecuente pero que puede provocar complicaciones graves en los pacientes, por lo que es importante su diagnóstico y manejo precoz. Las luxaciones postero-laterales son consideradas muchas veces irreducibles y precisan de una reducción abierta debido a la interposición de partes blandas del compartimento medial.

Muy infrecuente también es la luxación irreducible de rótula, donde la causa puede ser impactación tras el cóndilo femoral lateral, como es el caso descrito, o interposición de otras estructuras.