

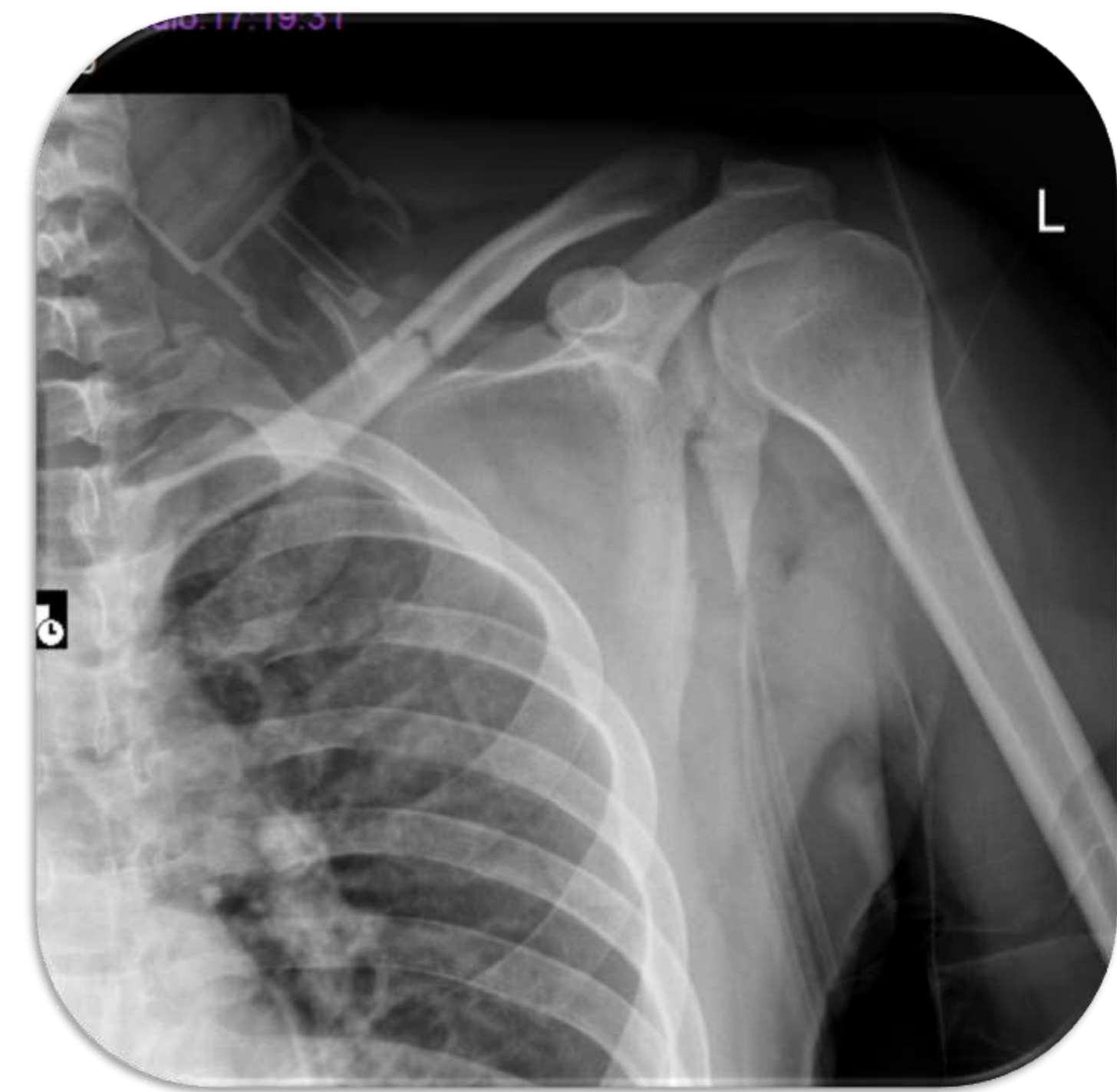
# Manejo conservador del hombro flotante: una alternativa viable en el tratamiento

Cuéllar Ayestarán, Ricardo; Isla Sarasa, Paula; Pando Feijoo, Ana; Jiménez Hernández, Isabel; Domínguez Cachón, Elisa.



## OBJETIVOS

Analizar la evolución clínica y funcional de un paciente con hombro flotante tratado de manera conservadora, comparando los resultados con la evidencia disponible.



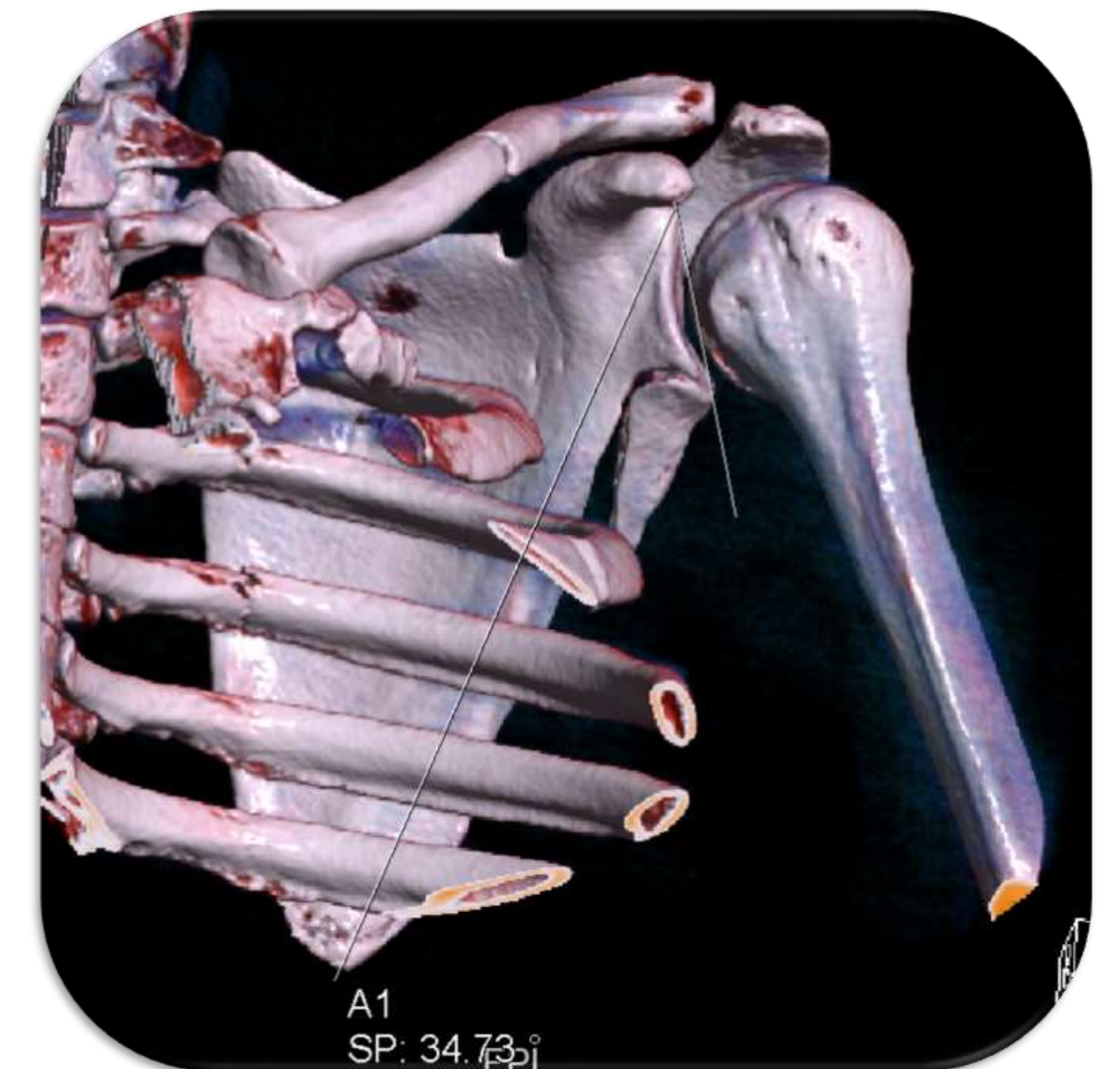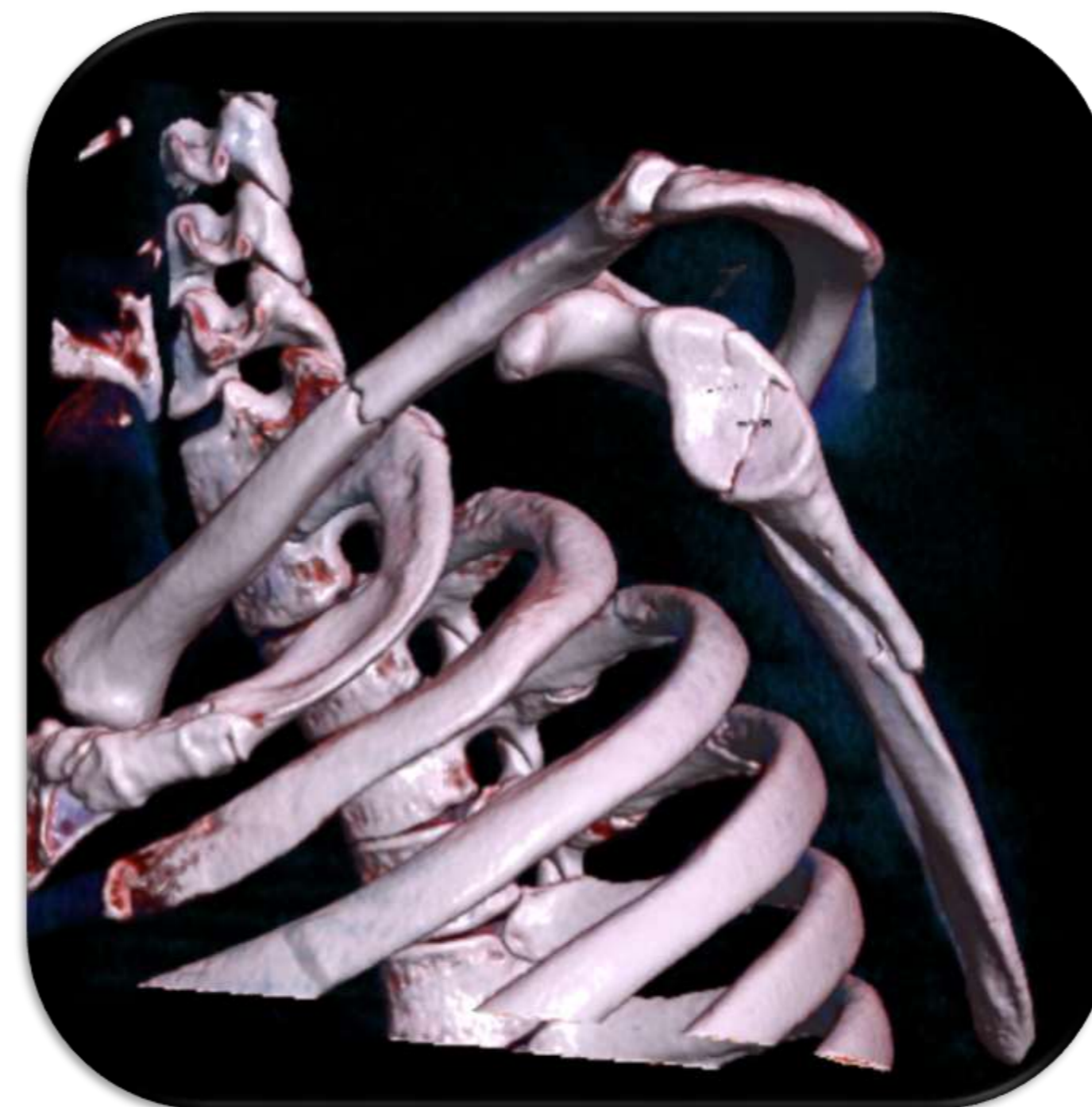
## MATERIAL Y METODOLOGÍA

Paciente varón de 32 años que sufrió un accidente de tráfico, presentando fractura Ideberg II de la glena y fractura del tercio medio de la clavícula.

Clínicamente, refería dolor en escápula y clavícula, con limitación funcional del miembro superior izquierdo, pero sin deformidad evidente ni compromiso neurovascular.

Se optó por tratamiento conservador con inmovilización en cabestrillo durante cuatro semanas, seguido de rehabilitación progresiva.

La evolución se evaluó mediante el balance articular, la fuerza muscular y la funcionalidad del hombro en diferentes fases del tratamiento.



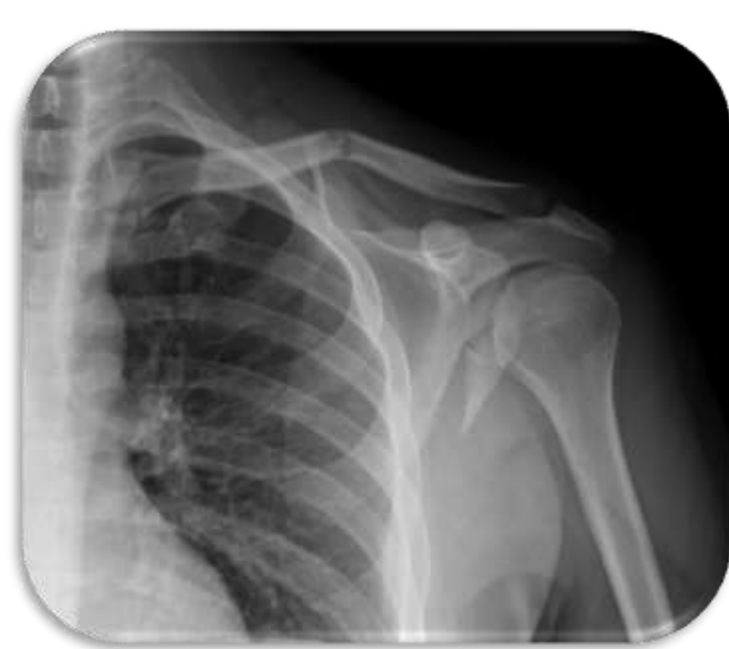## RESULTADOS

A las dos semanas, el paciente inició ejercicios pendulares.

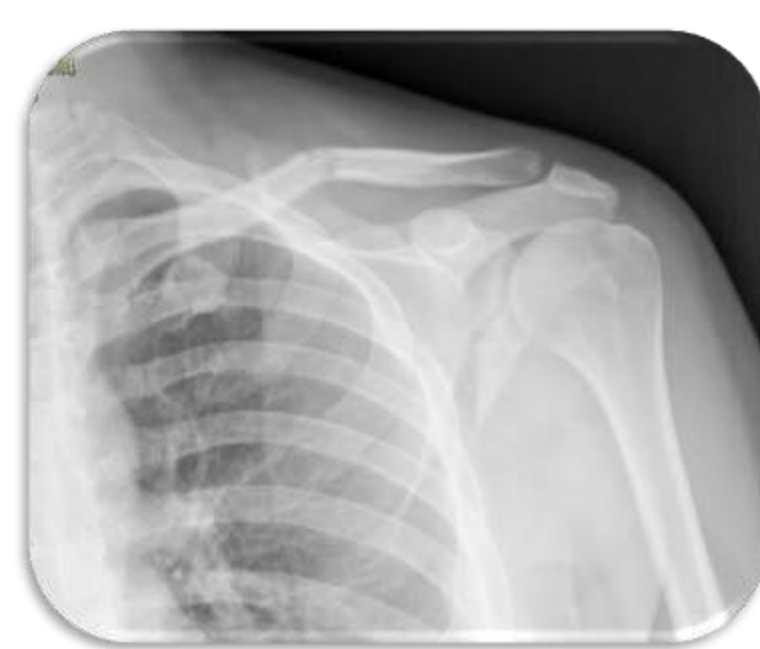Al mes, se retiró el cabestrillo y comenzó ejercicios pasivos y activos, alcanzando 45° de antepulsión y abducción, con rotaciones completas.

A los dos meses, recuperó el rango articular completo e inició fortalecimiento muscular progresivo.

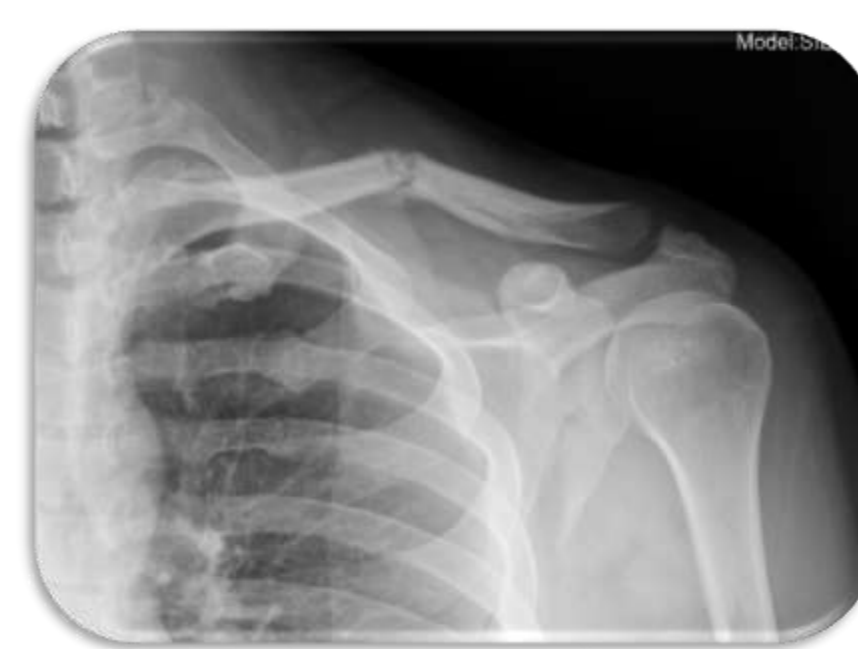A los cinco meses, estaba asintomático, con función del hombro normal y sin limitaciones en sus actividades diarias.



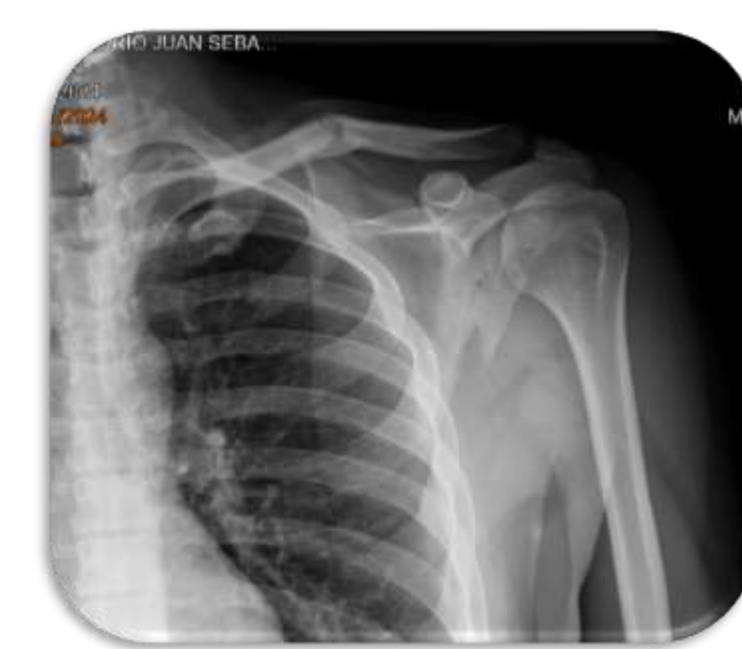2 Semanas



1 Mes



2 Meses



5 Meses

## CONCLUSIONES

El tratamiento conservador puede ser una alternativa eficaz en casos seleccionados de hombro flotante, logrando una recuperación funcional completa sin necesidad de intervención quirúrgica.

La estabilidad de las fracturas y la integridad del complejo suspensorio del hombro son factores clave en la decisión terapéutica.

Un seguimiento adecuado y un protocolo de rehabilitación estructurado son fundamentales para optimizar los resultados y prevenir secuelas a largo plazo.