



“COMPLICACIONES SERIADAS TRAS LUXACIÓN GLENOHUMERAL ANTERIOR”

Marta Cabrera López, Ángel Javier Muñoz Vázquez, Carlos María Mayor de Juan, Juan Pons de Villanueva
CLÍNICA UNIVERSIDAD DE NAVARRA

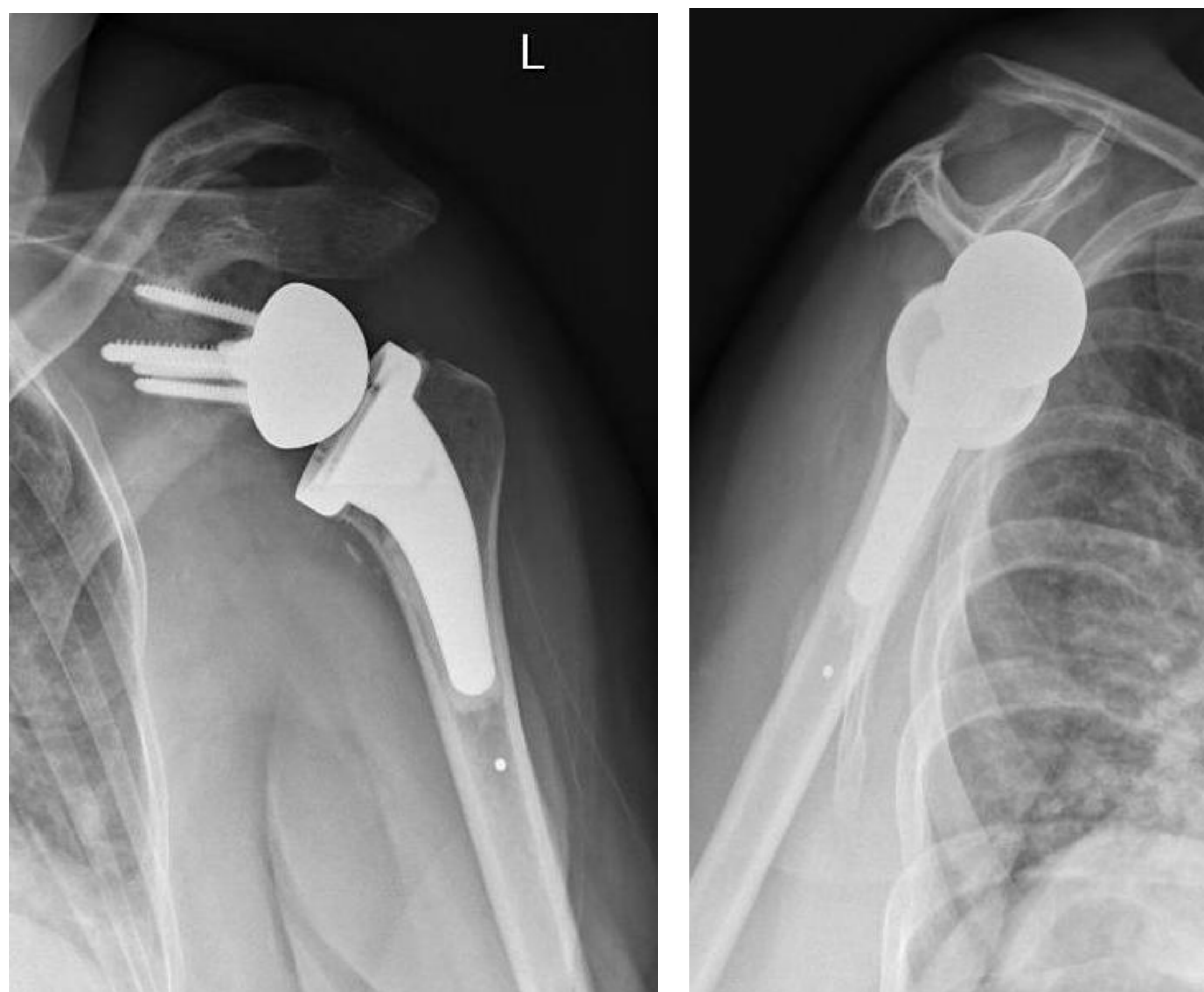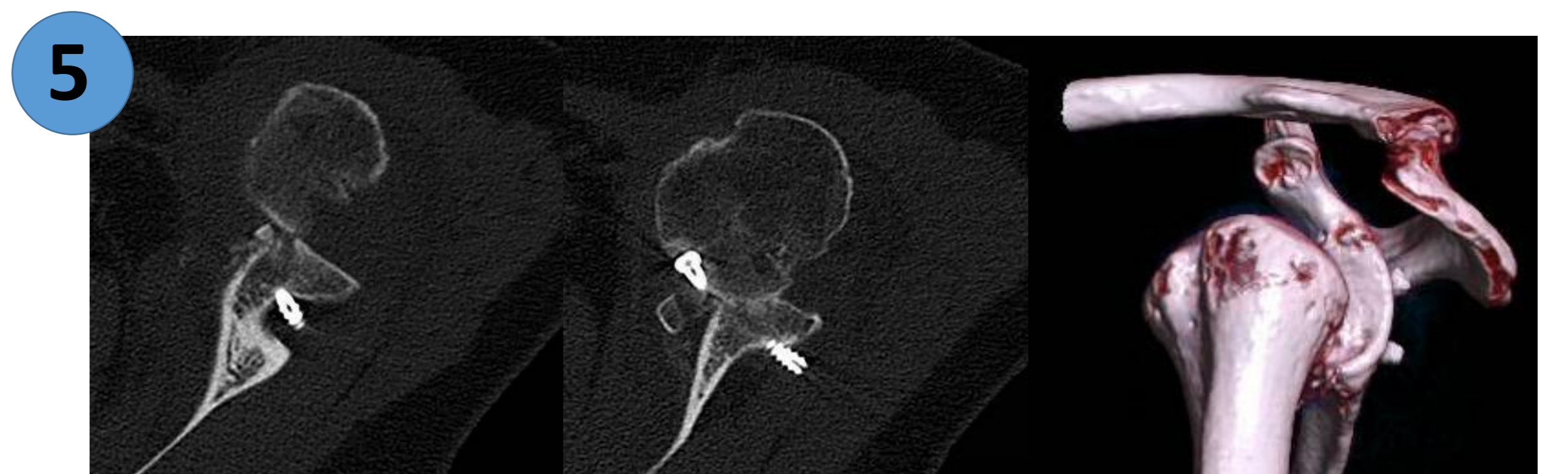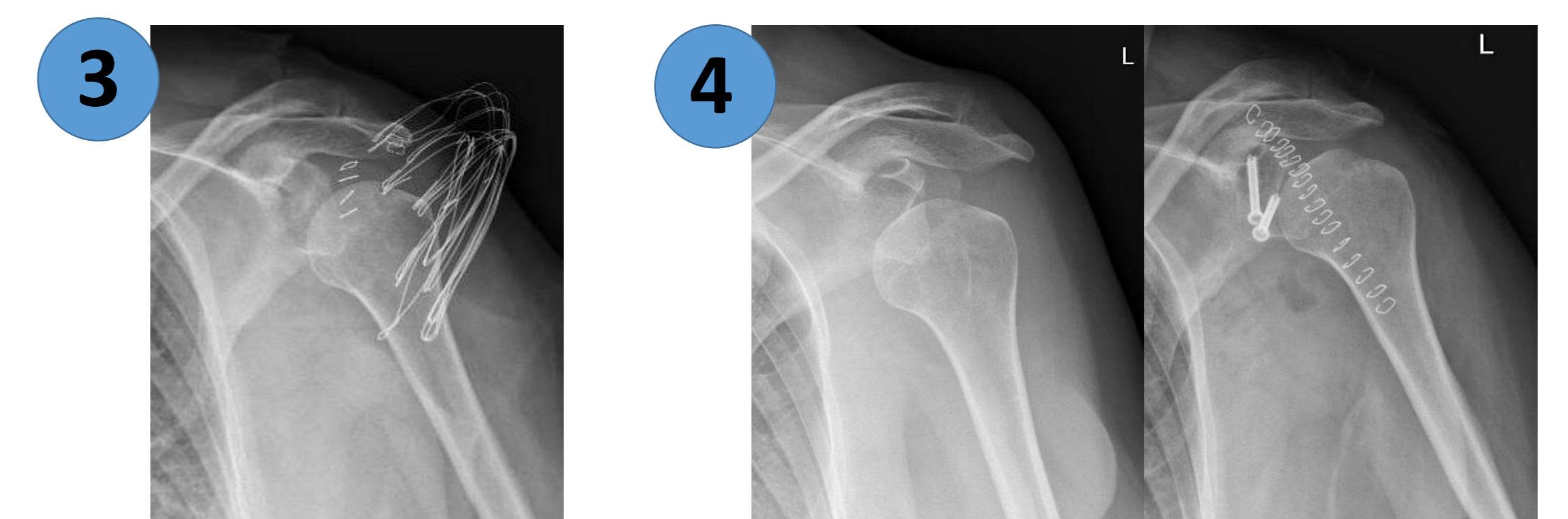
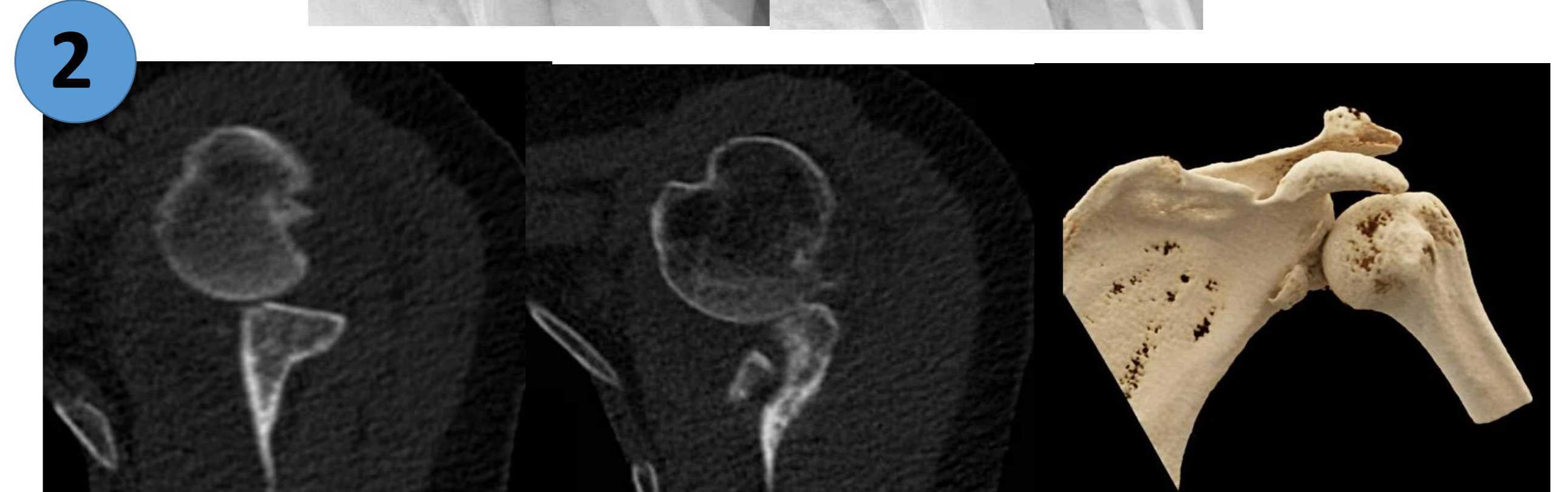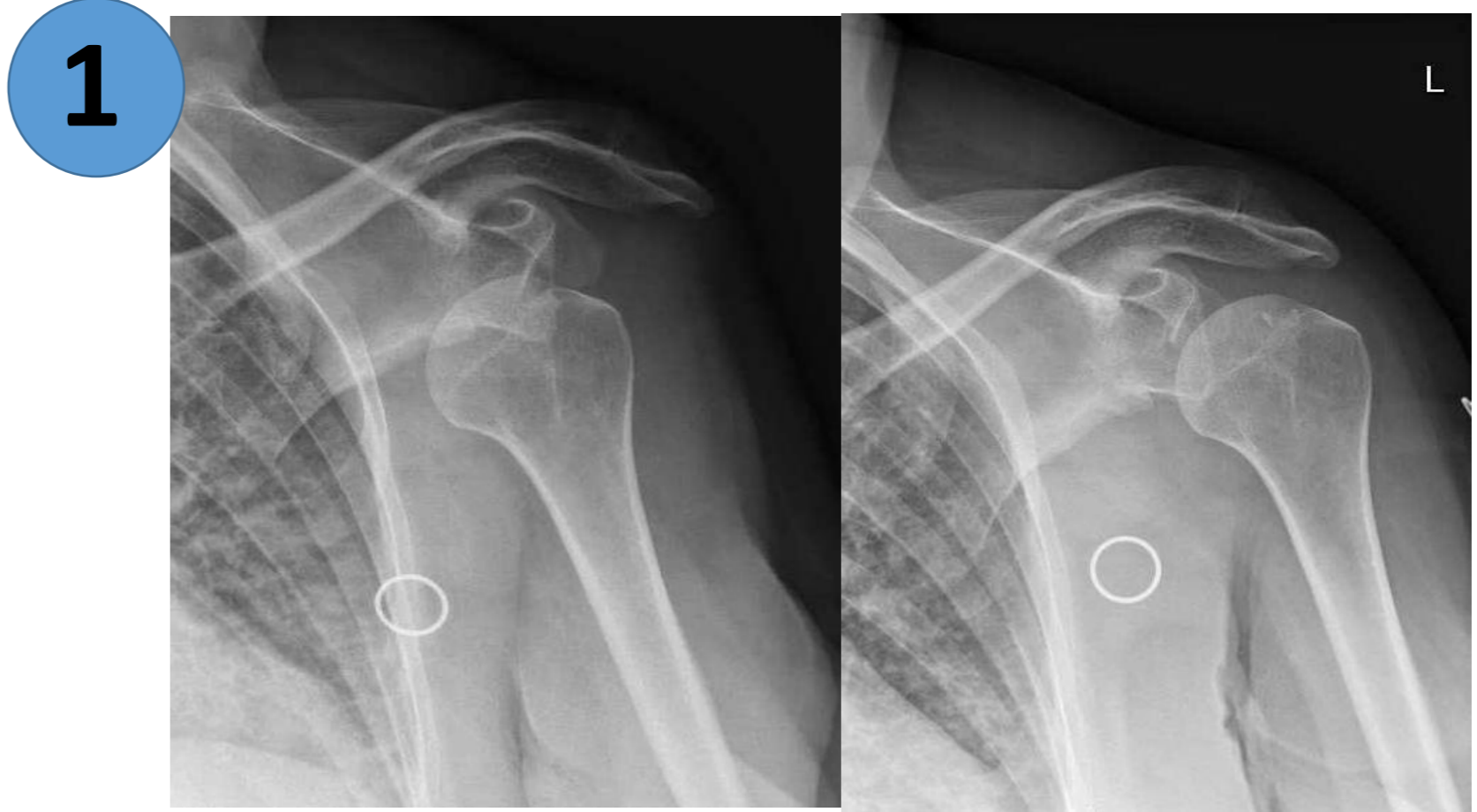Introducción

- Motivo común de consulta en Servicio de Urgencias.
- Subdiagnóstico de lesiones óseas producidas durante el evento de luxación.
- Empobrecen el pronóstico funcional del paciente.

Material y Método

-Mujer, 68 años.

- 1 -Luxación GHA izquierda traumática. Reducción cerrada en Urgencias tras varios intentos.
- 2 -Fractura de glenoides que pasó desapercibida en el control radiológico post-reducción.
- 3 -Dos días más tarde, fue intervenida para reducción y fijación de Bankart óseo y reparación de labrum artroscópica.
- 4 -En la revisión de las 2 semanas, se objetiva nueva luxación GHA y se interviene de Latarjet estabilizado con dos tornillos.
- 5 -A las 3 semanas, se evidencia en control radiológico con TC una subluxación anterior de la cabeza humeral.



Resultados

- Reintervención para artroplastia total de hombro mediante colocación de prótesis invertida.
- En revisiones de 3, 6 y 12 meses postop, buena evolución con articulación estable.
- RHB para ganancia progresiva de rango de movilidad.

- Cuando se encuentre una lesión ósea en las **radiografías prerreducción de luxación GHA**, se deberá tener especial cuidado en la selección de la **maniobra a realizar**.
- **Disminuir** el número de intentos de reducción.
- Identificar **lesiones asociadas tras la reducción**, pues de no ser así, puede derivar en luxación recidivante de hombro con consecuencias fatales.