

# LUXACIÓN DE METACARPOFALÁNGICA DEL PULGAR CON INTERPOSICIÓN DE LA PLACA VOLAR. A PROPÓSITO DE UN CASO

*Mon Fidalgo, R; Ballesteros Massó, R; Ferrete Barroso, A; Martín de Vidales Marcos, S; Cueto Granados, M;*

## OBJETIVOS:

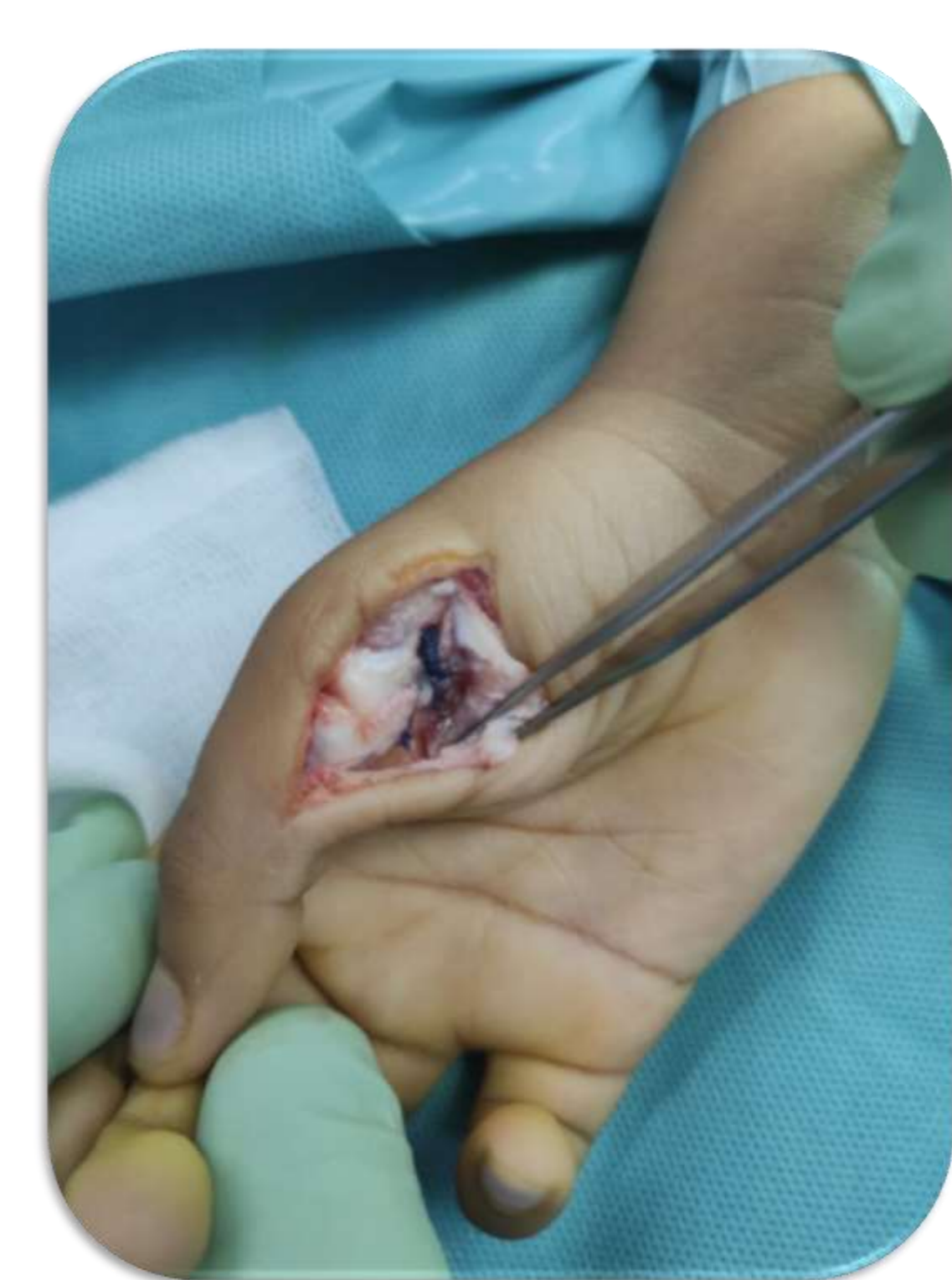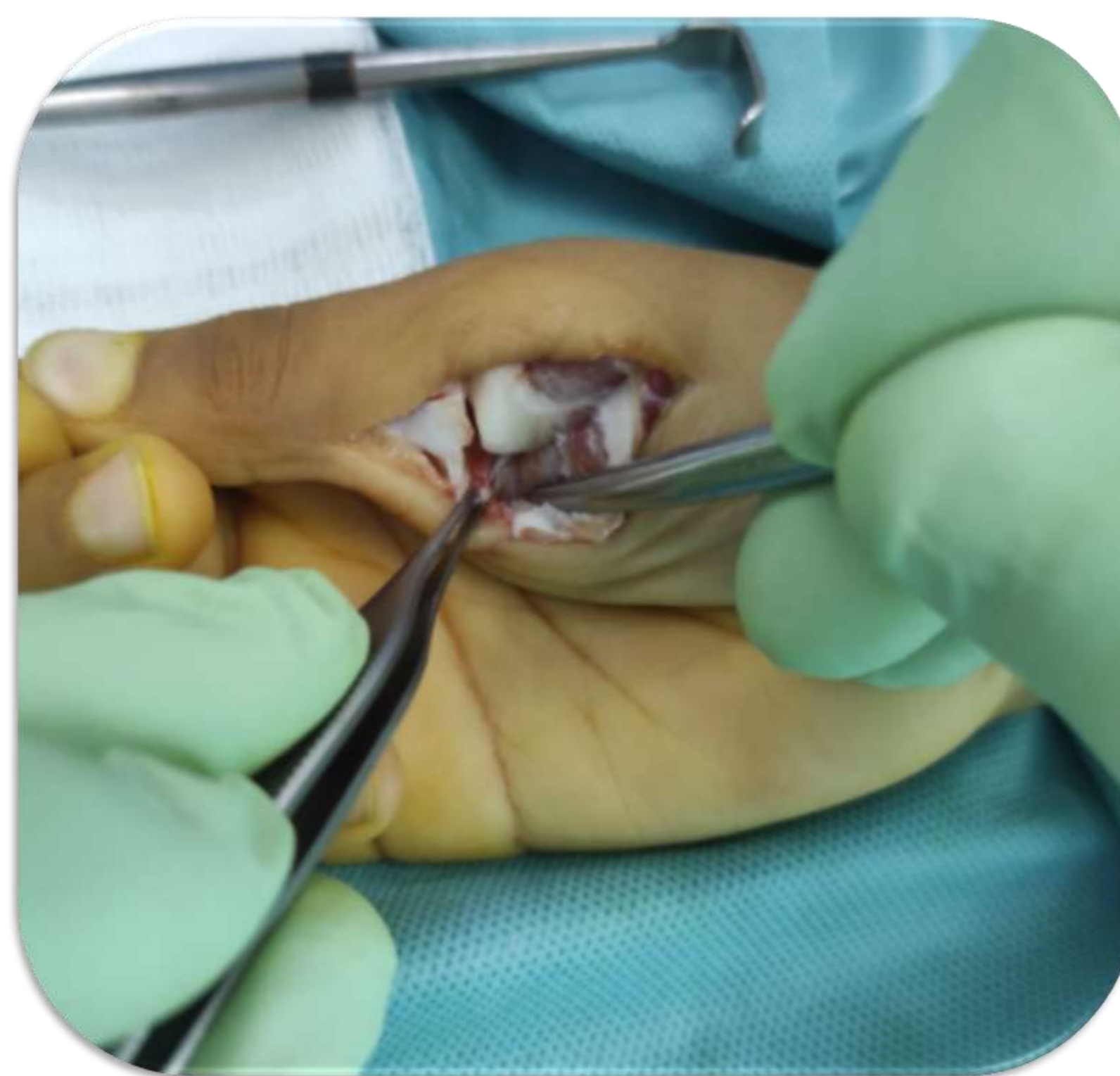
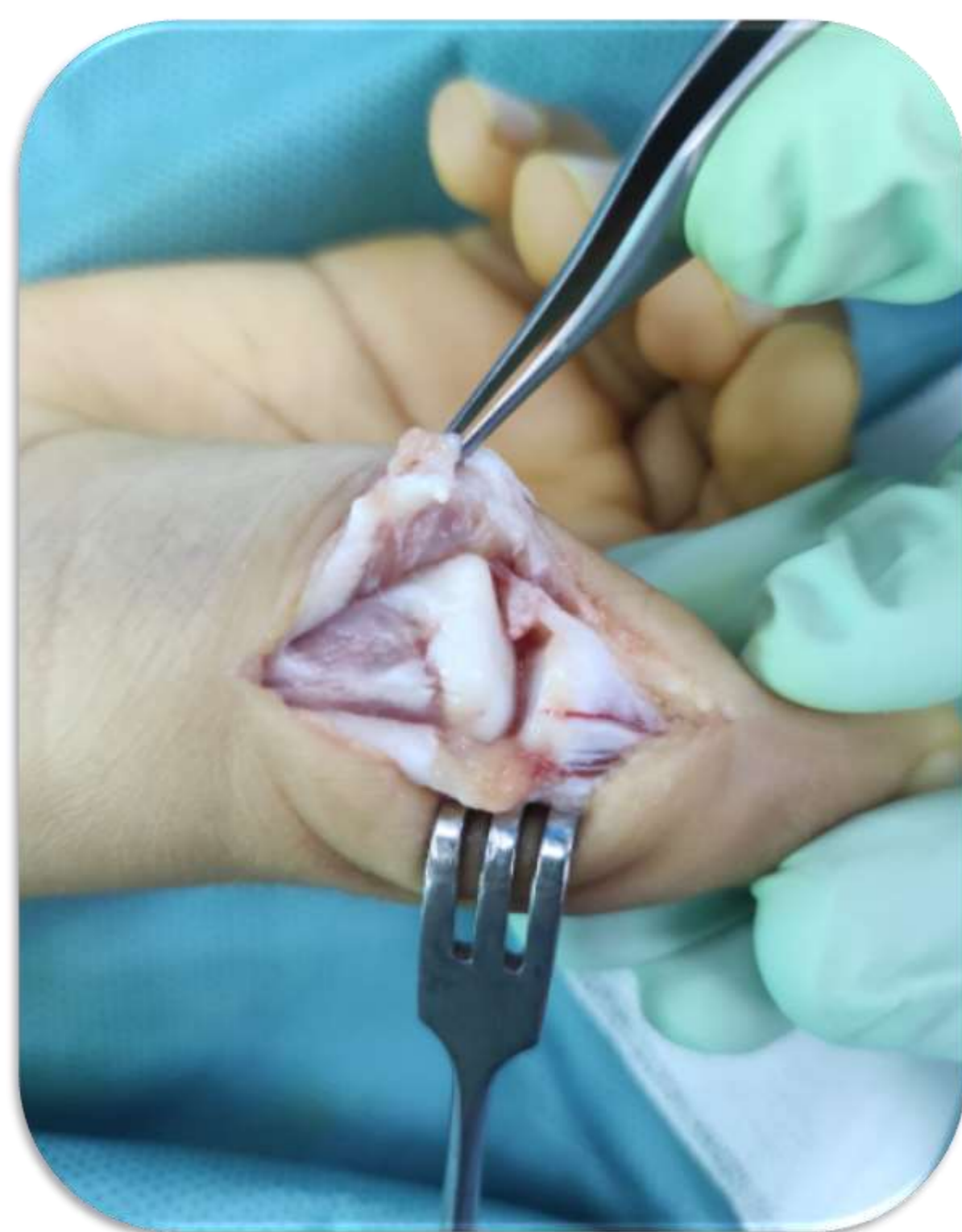Revisión de la luxación metacarpofalángica del pulgar, con interposición de la placa volar, en paciente pediátrico, a propósito de un caso

## MÉTODOS:

Niño de 8 años que acude a urgencias por dolor e impotencia funcional de primer dedo de mano derecha, tras traumatismo directo, al recibir una patada jugando al fútbol.

Tumefacción difusa y deformidad de metacarpofalángica de primer dedo, con dolor e impotencia funcional.

Se solicita radiografía apreciándose luxación metacarpofalángica de primer dedo de mano derecha. Se realiza reducción cerrada e inmovilización con férula antebraquial con inclusión de pulgar y se solicita radiografía de control y revisión en consultas externas..



## RESULTADOS:

En la revisión a los 10 días, se solicita radiografía que impresiona de posible subluxación. Se retira férula y se aprecia cierta deformidad residual con movilidad preservada.

Se solicita TAC urgente donde se observa incongruencia articular consistente en subluxación articular. Se decide entonces revisión quirúrgica.

Se identifica interposición de la placa volar, realizándose liberación de la misma y reanclaje en zona diafisaria, respetando el núcleo de crecimiento. Se comprueba correcta estabilidad.

Mantuvo férula de primer dedo durante 4 semanas postquirúrgicas. Actualmente 3 meses tras la intervención, el paciente se encuentra asintomático y con movilidad completa, retomando actividades deportivas.

## CONCLUSIONES:

- Las luxaciones metacarpofalángicas del pulgar, con interposición de la placa volar, representan una entidad rara pero desafiante en el ámbito de la cirugía de la mano.
- La interposición de la placa volar impide la reducción cerrada, lo que hace necesaria la intervención quirúrgica para restaurar la alineación articular y prevenir la inestabilidad o rigidez.
- Los pronósticos suelen ser favorables con un manejo adecuado y rehabilitación temprana.