

Lesión ósea atípica en tróclea humeral

Meryem Boulanoir Bensaad, Pablo Hernández Rovira
Hospital Universitario de La Ribera

OBJETIVO

Exponer el tratamiento de una lesión ósea atípica en el codo de un adolescente.

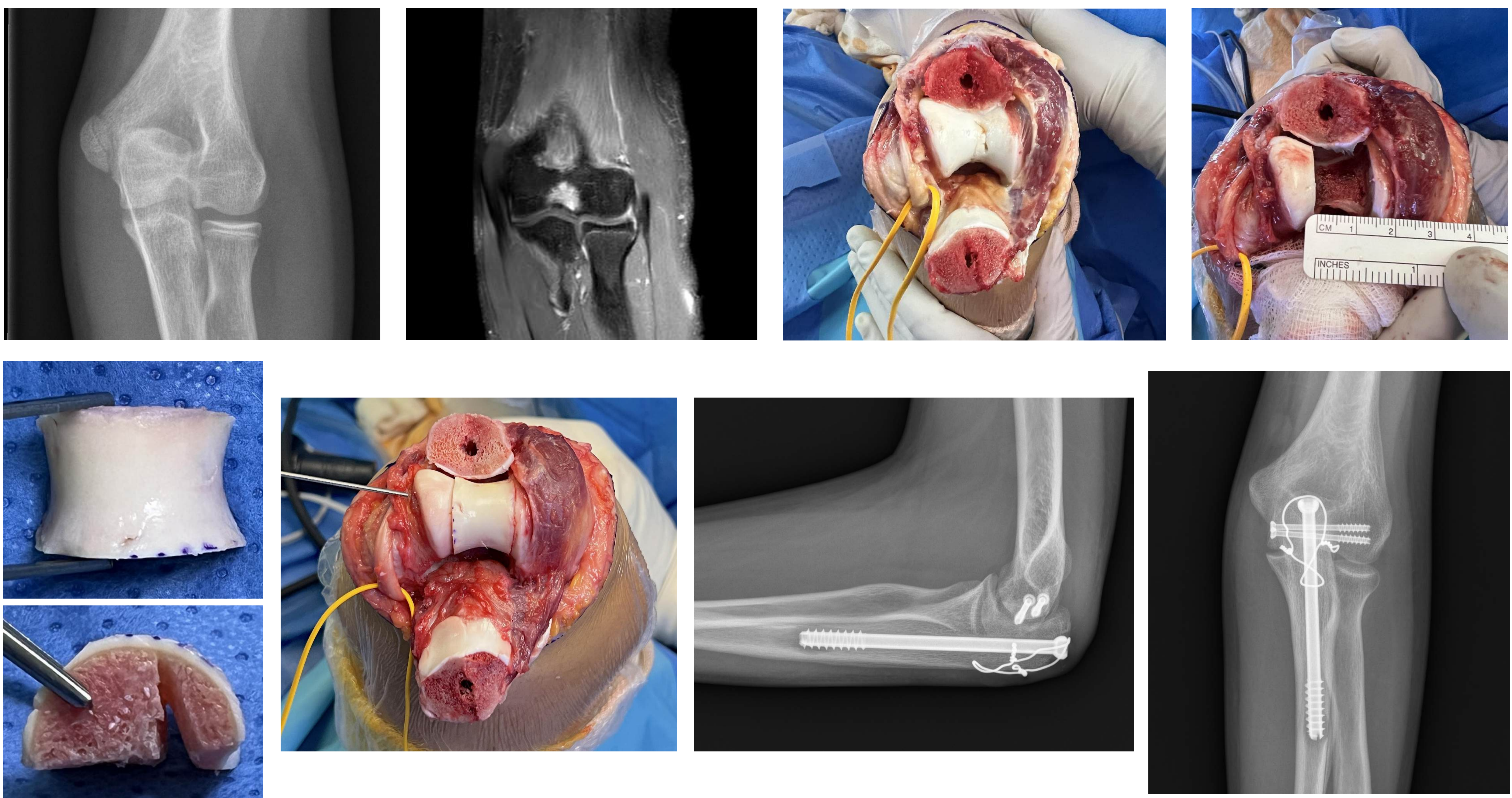
MATERIAL Y METODOLOGÍA

Varón de 15 años que acude a consulta refiriendo episodios de repetición de bloqueos en codo izquierdo, de 2 años de evolución, que han empeorado en los últimos 5 meses. Refiere dolor agudo al realizar la extensión y bloqueo en los últimos grados, que cede con un chasquido.

Se realizan radiografías, TC y RM mostrando todas las pruebas características radiológicas de condroblastoma.

Se biopsia para esclarecer el diagnóstico, ya que el codo no es una localización típica de condroblastoma, y se obtiene un resultado no concluyente.

Dada la limitación funcional del paciente y la preocupación familiar, se decide realizar una resección completa del tumor y reconstrucción con aloinjerto osteocondral.



RESULTADOS

A los 4 meses, el paciente se encuentra sin dolor, realizando vida normal.

La pieza de resección enviada a anatomía patológica se informa como fibroma intraóseo inespecífico

CONCLUSIONES

Se trata de un paciente con un diagnóstico radiológico sugestivo de condroblastoma, pero con clínica y localización atípicas. En la bibliografía solo hay descrito un caso de condroblastoma en codo.

Dada la discordancia clinicoradiológica y para garantizar la seguridad del paciente, se decide realizar un tratamiento definitivo mediante resección completa y reconstrucción, con excelente recuperación funcional.