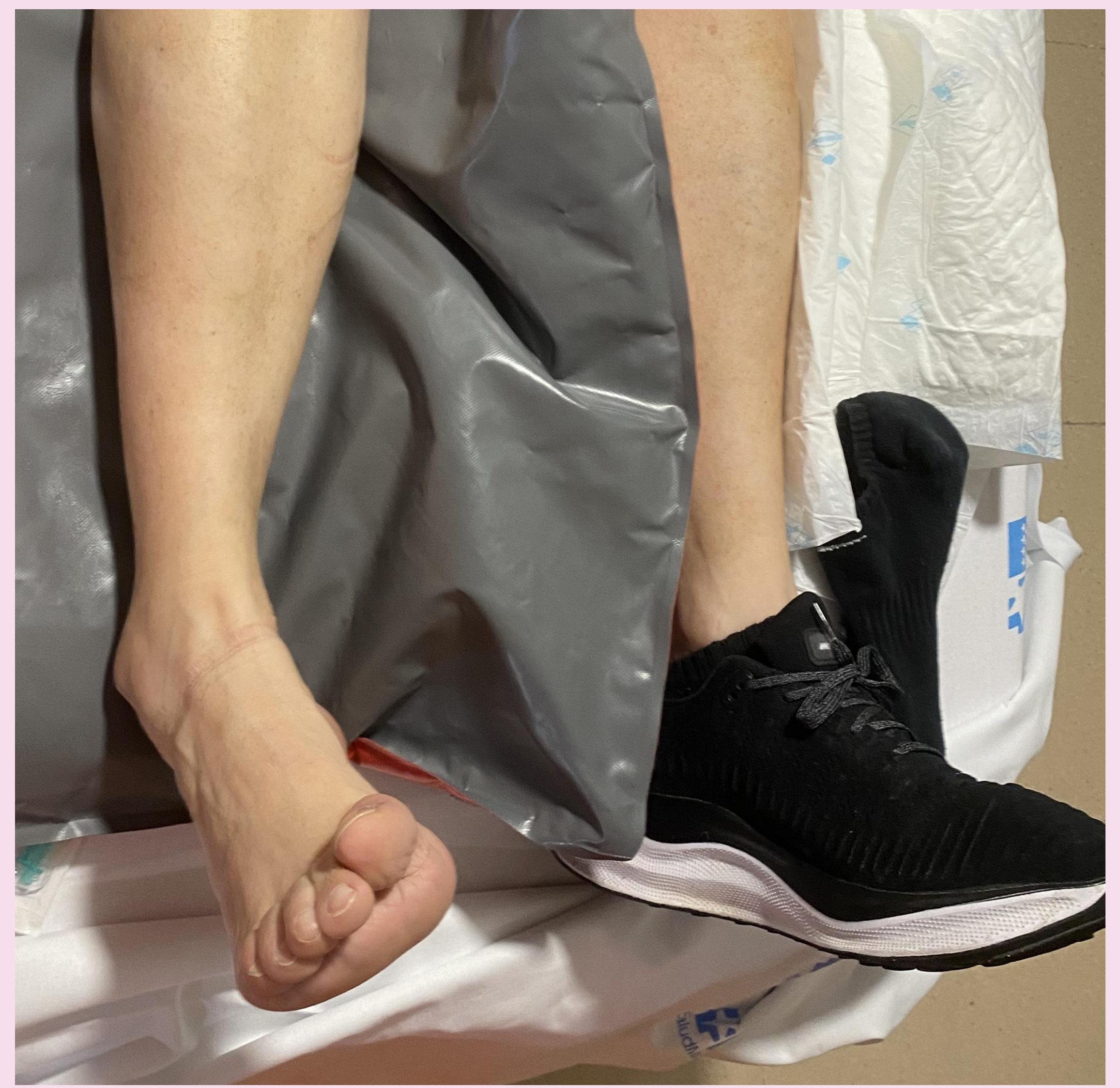
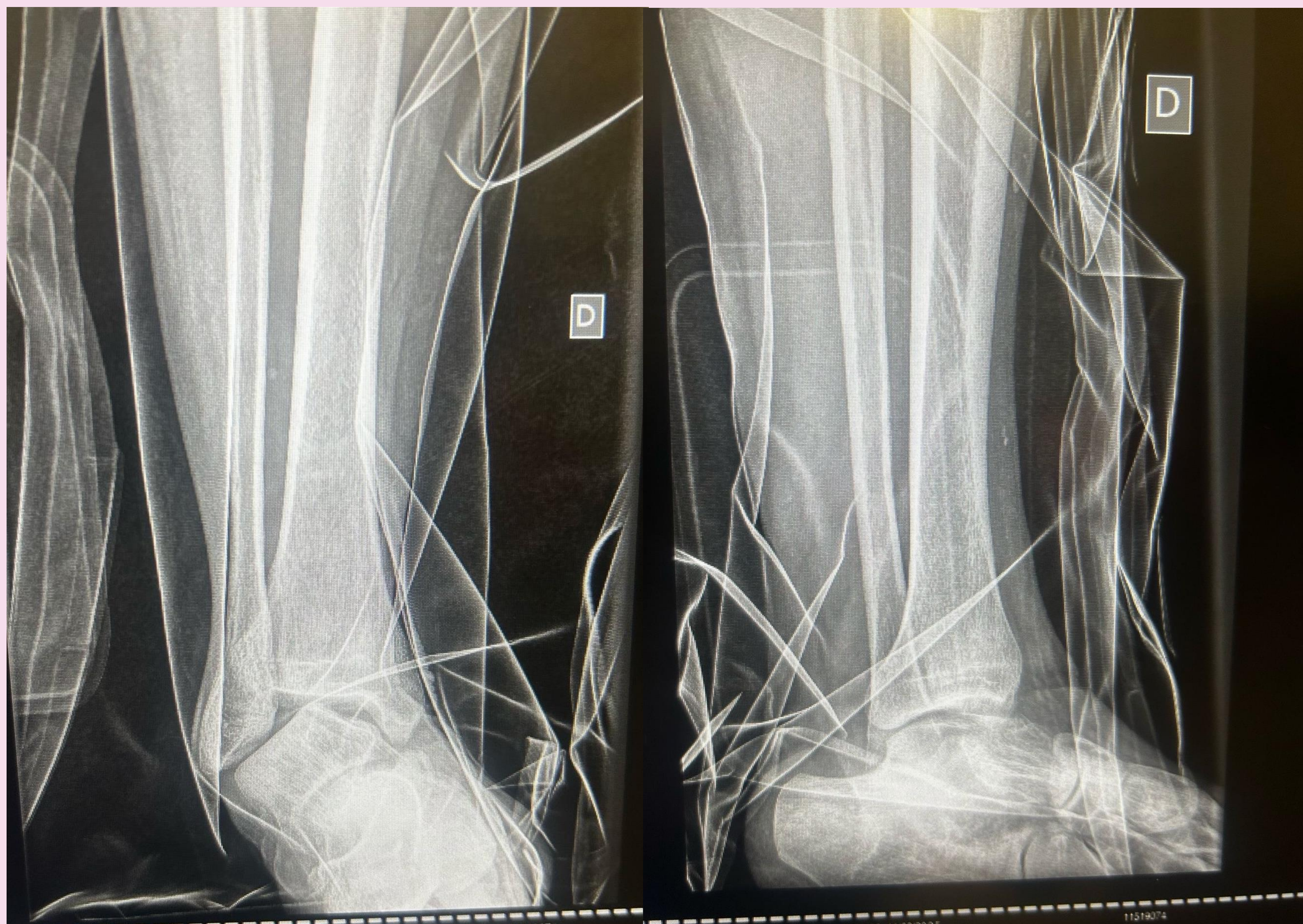
El inusual caso de la luxación tibioastragalina pura: ¿es adecuado el tratamiento conservador?

Scola Torres, A; Márquez Gómez, M; Sabbah J; Sarabia Berriategortua, I; Prats Peinado, L.
Servicio Cirugía Ortopédica y Traumatología. Hospital General Universitario Gregorio Marañón; Madrid.

CASO CLÍNICO:

Varón de 53 años con deformidad en valgo en tobillo derecho por mecanismo de baja energía durante el deporte.



Rx: luxación tibioastragalina posteromedial

Tras la reducción cerrada recupera la estabilidad y movilidad de tobillo. Una semana después se realiza TC de control sin observar fracturas asociadas. Tratamiento ortopédico: inmovilización 6 semanas + rehabilitación. A los 8 meses se encuentra asintomático y ha regresado a su actividad física habitual.

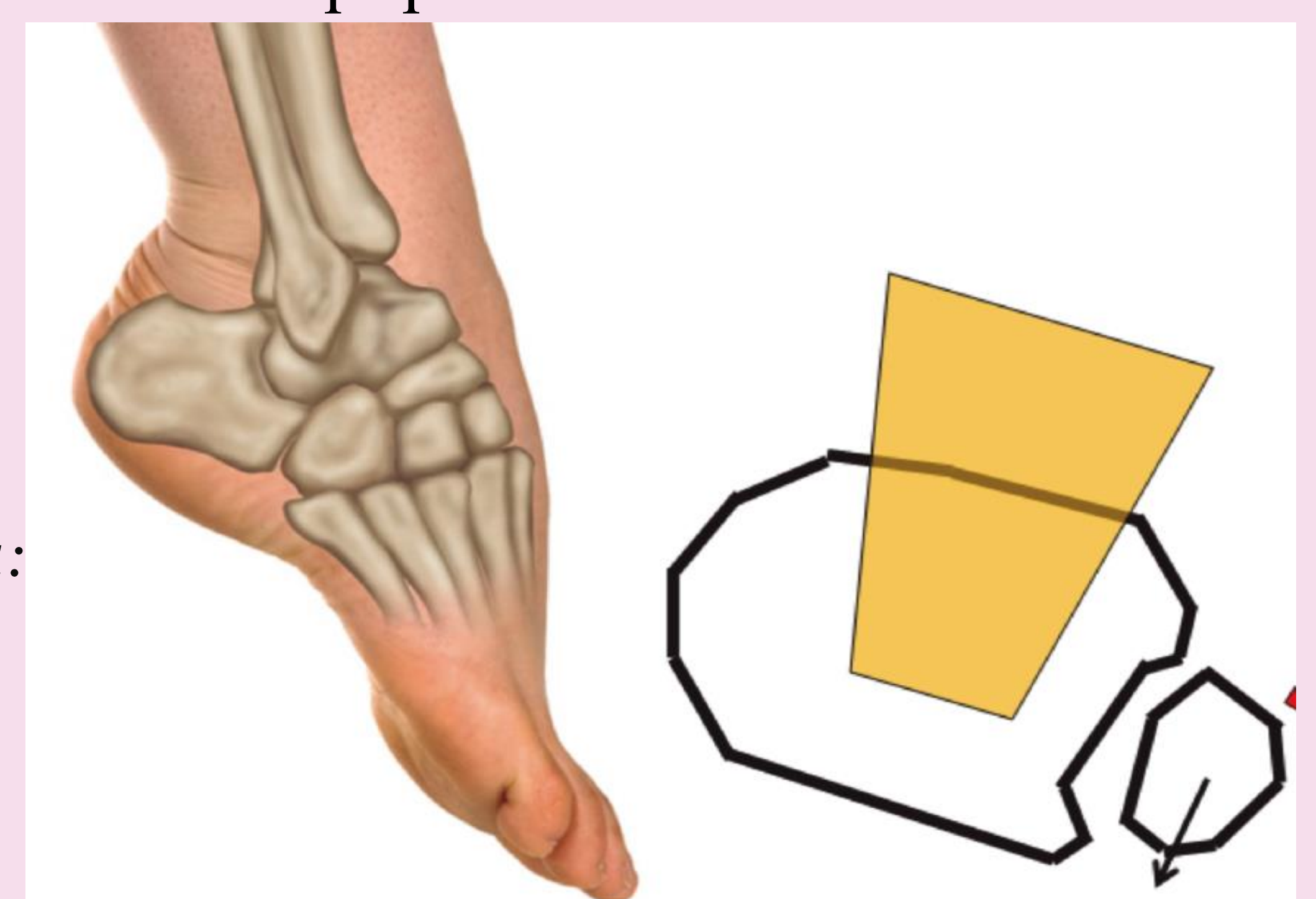
CONCLUSIONES:

La luxación tibiotalar cerrada pura es una entidad rara y, por tanto, poco estudiada.

Lo más frecuente son luxaciones mediales o posteromediales. No clara relación con hipoplasia de maléolo interno.

Mecanismo de lesión: Fuerza de eversión/inversión cuando el tobillo se encuentra en flexión plantar máxima, situación en la que es más inestable.

La porción más estrecha del astrágalo queda dentro de su mortaja:



En los casos publicados, como en el propio, el **manejo conservador** ha llevado a una excelente recuperación funcional y buen pronóstico