

FRACTURA LUXACIÓN DE LISFRANC EN EDAD PEDIÁTRICA.

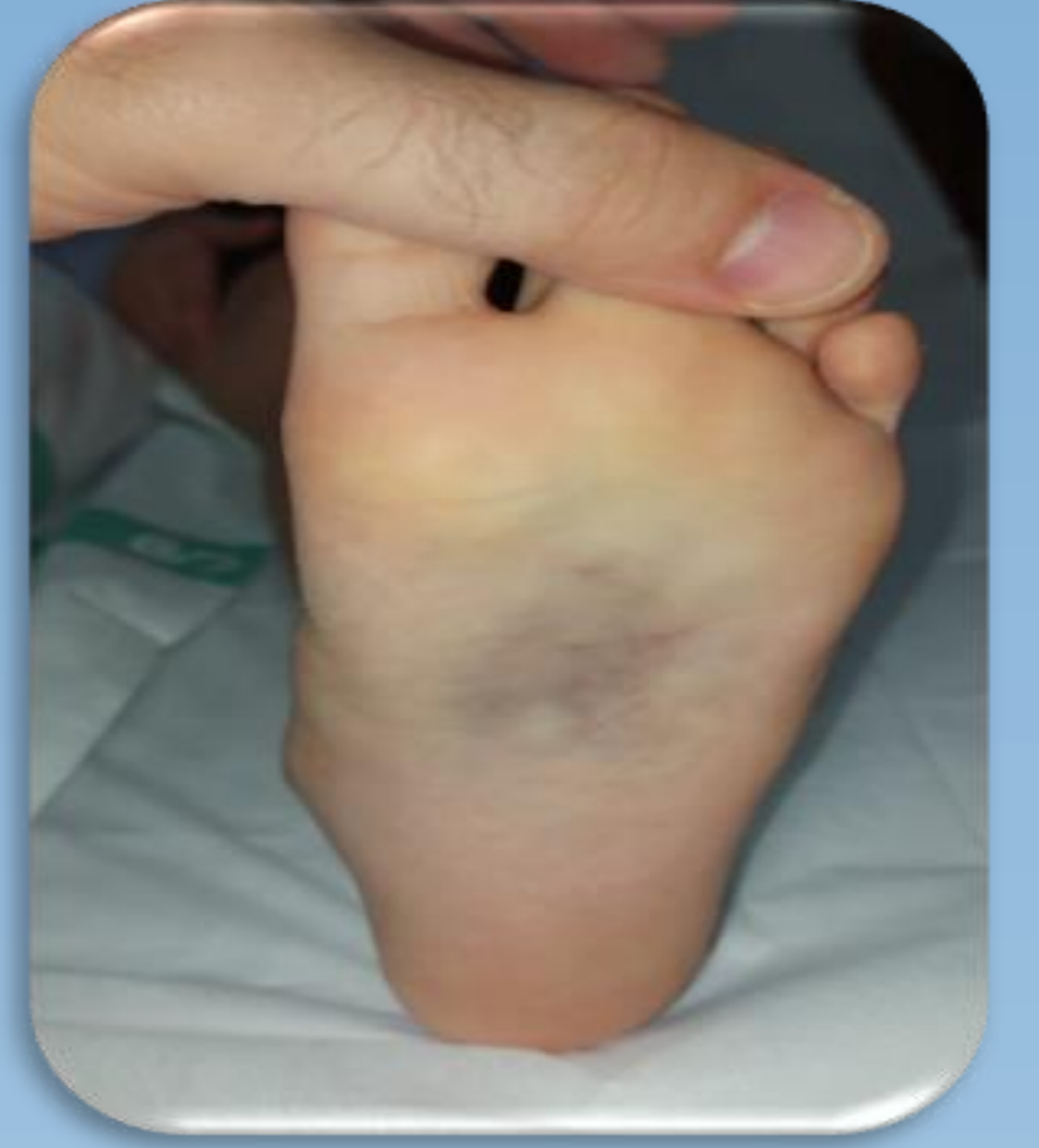Navas Moral, R ¹; Hinarejos Gilabert, I ¹; Sánchez Díaz, M.A ¹; Masegosa Urbistondo, A ²; Flores Resta, R ².

¹ Médico interno residente de Cirugía Ortopédica y Traumatología en el Complejo Hospitalario Universitario de Albacete
² Facultativo Especialista de la Unidad de Rodilla y Pie en el Complejo Hospitalario Universitario de Albacete

INTRODUCCIÓN Y OBJETIVOS:

La lesión en la articulación de Lisfranc es una entidad infrecuente, especialmente durante la infancia, suponiendo menos de un 0,2% de las fracturas en esta edad.

El principal objetivo de este trabajo consiste en exponer un caso ilustrativo atípico de dicha patología, ya que, en la literatura existen muy pocos estudios publicados acerca de su diagnóstico y tratamiento.

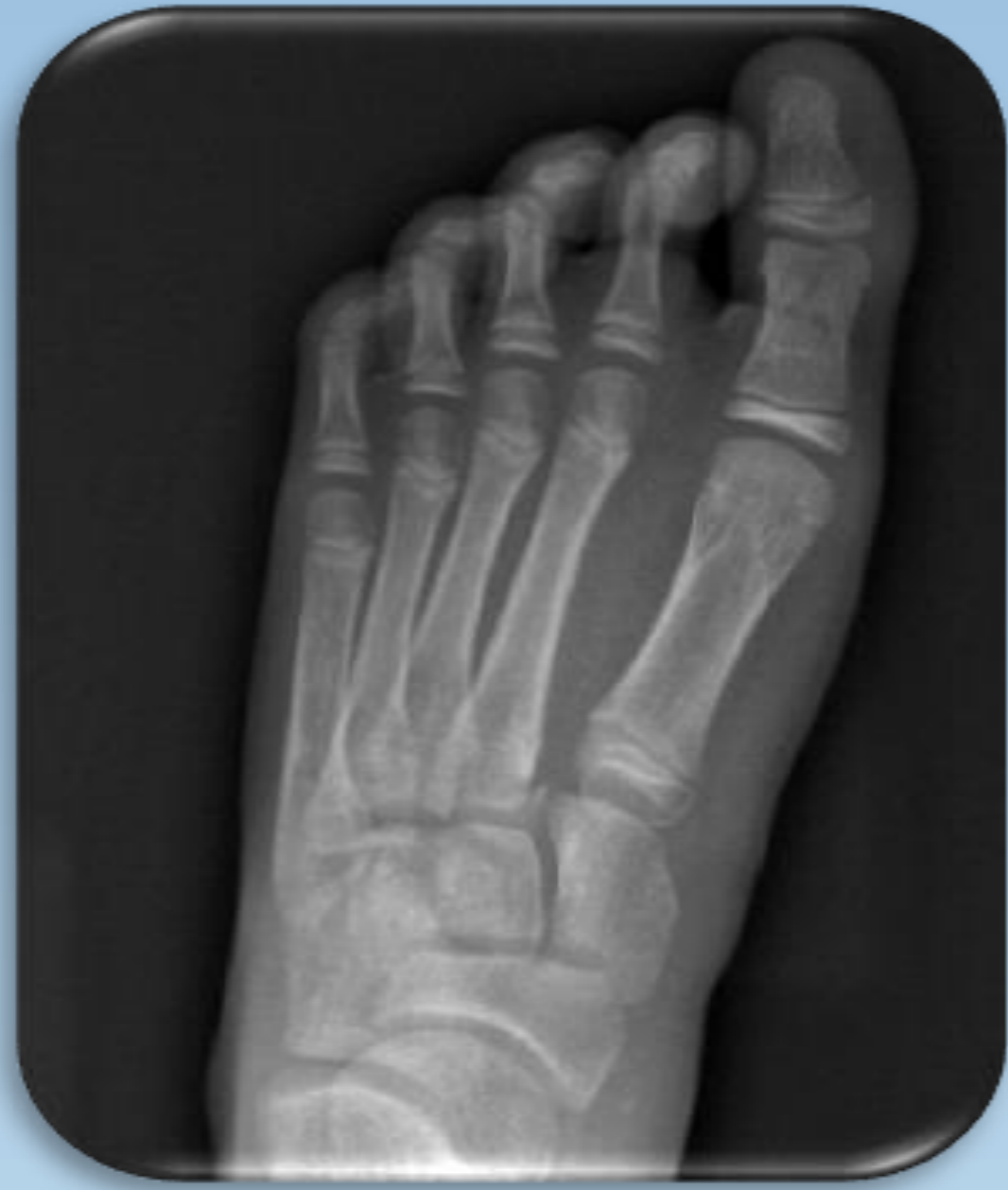

MATERIAL Y METODOLOGÍA:

Paciente de 8 años que acude a Servicio de Urgencias por dolor en el pie izquierdo tras caída al saltar.

Durante la exploración, se objetivó tumefacción dorsal, hematoma plantar, dolor en cara interna del arco plantar izquierdo e imposibilidad de llevar a cabo la deambulación activa y carga de peso.

Por lo que, se solicitó radiografía oblicua y en carga del pie afecto, confirmándose la incongruencia parcial de la articulación, distancia entre el 1º y 2º espacio intermetatarsiano de 3 mm y luxación lateral del 2º metatarsiano con respecto a la 2º cuña izquierda, existiendo un adecuado estado vasculonervioso distal.

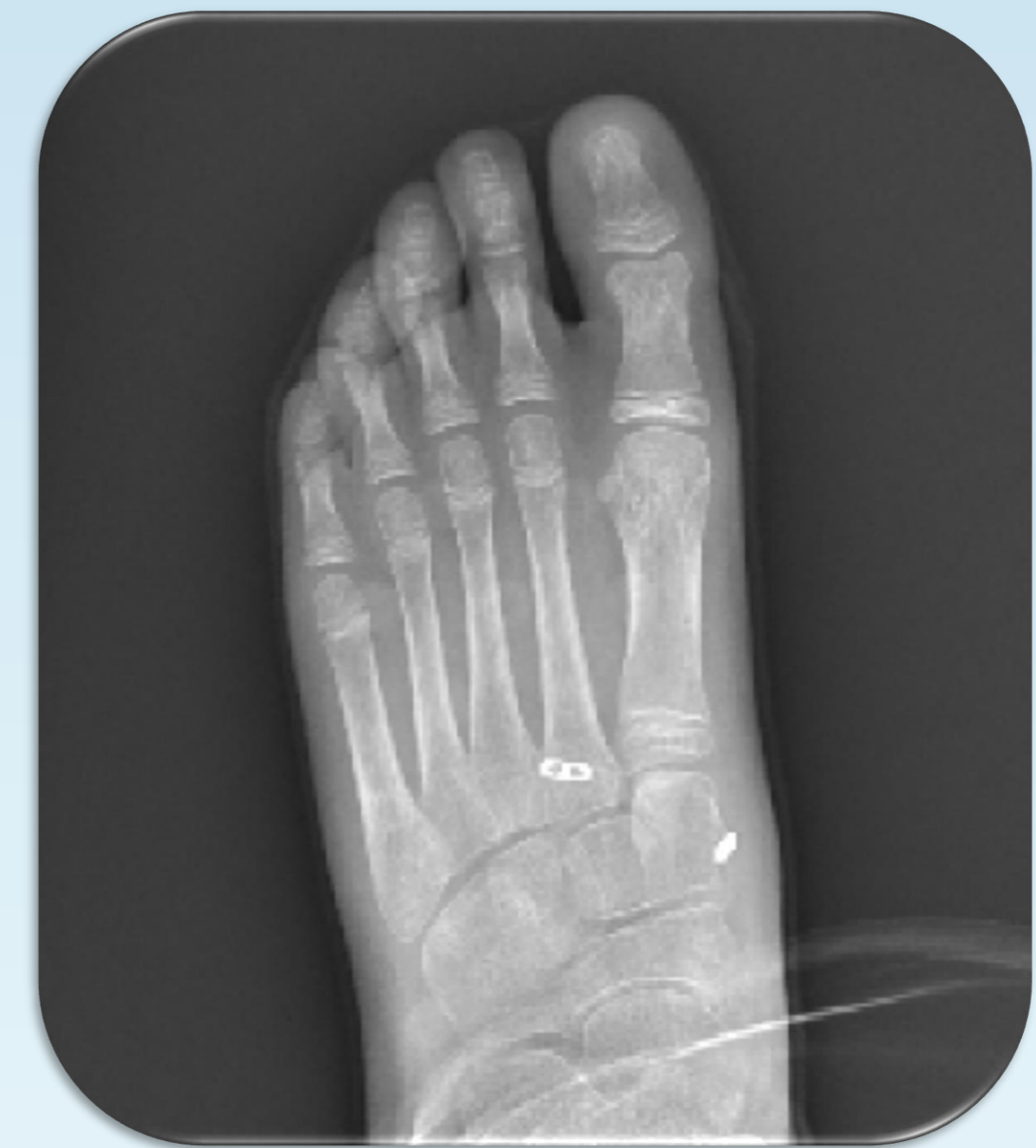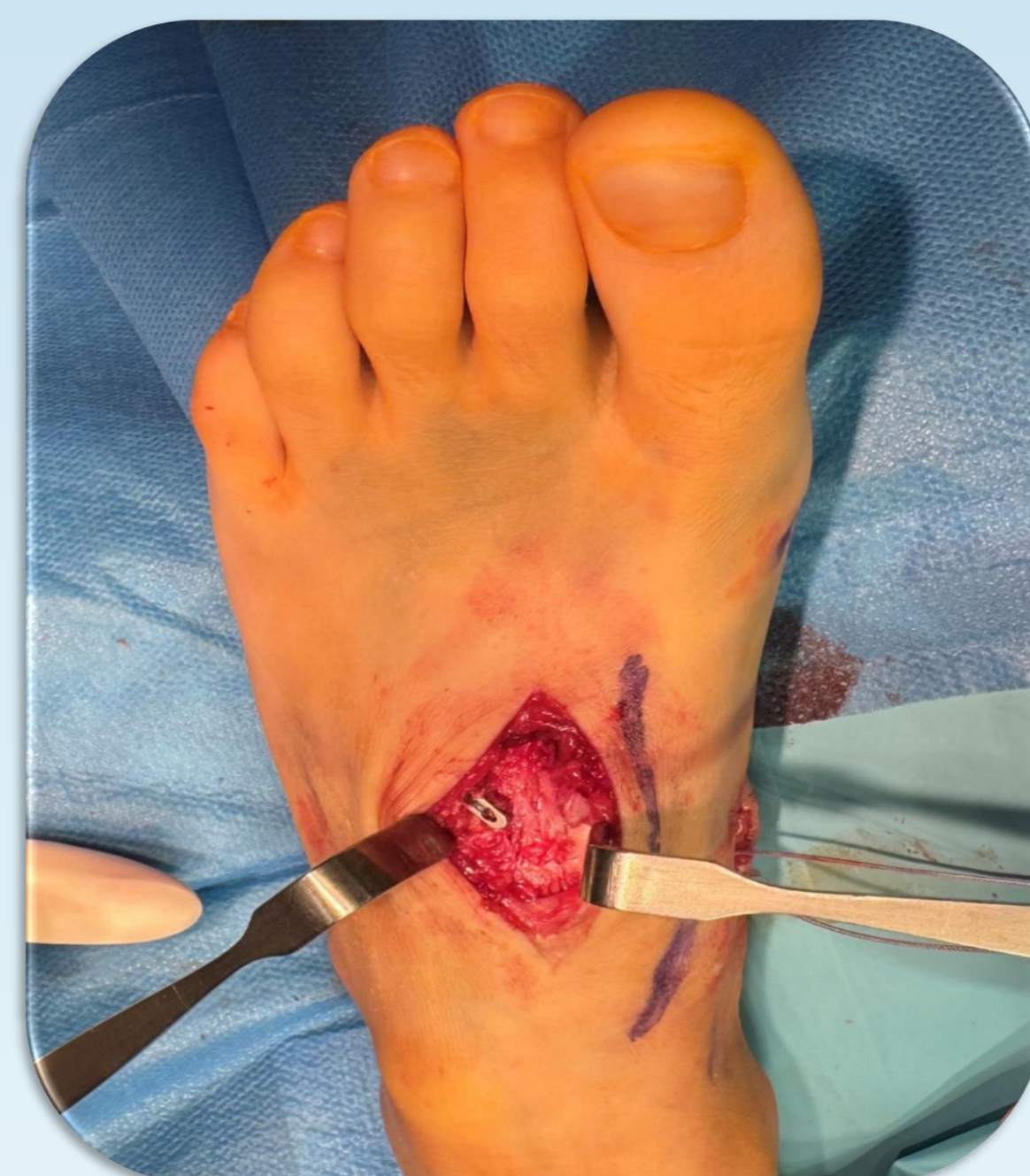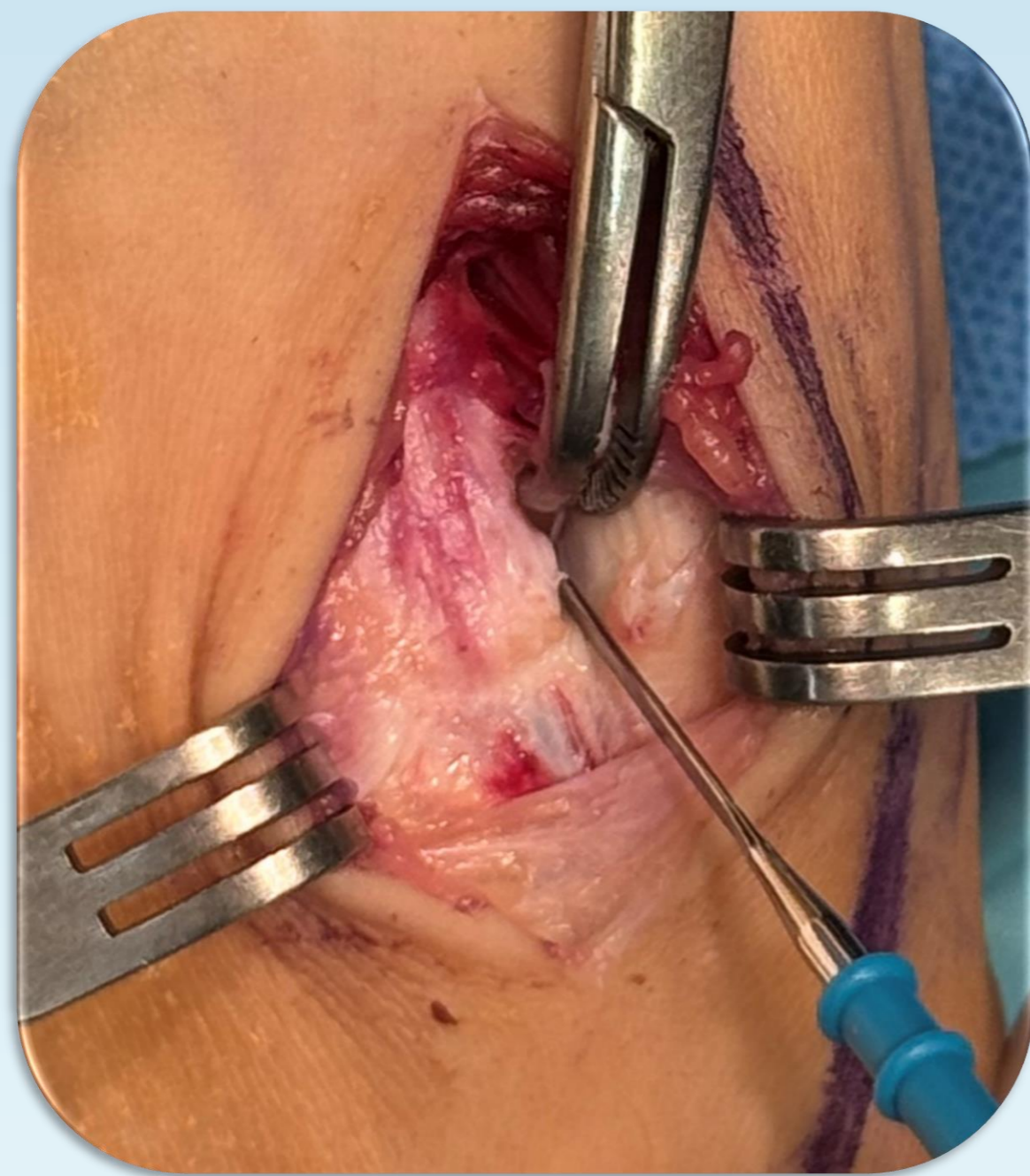


RESULTADOS

Ante tales hallazgos, se optó por el manejo quirúrgico de la lesión:

Mediante abordaje dorsomedial, entre la base del 1º y 2º metatarsiano izquierdo, se llevó a cabo la reducción abierta y posterior estabilización de la lesión, con sutura intraósea de botón desde la 1º cuña medial hasta la base del 2º metatarsiano izquierdo.

A los 2 meses de la intervención, existe adecuada recuperación funcional en ausencia de dolor (100 puntos según la escala AOFAS), deambula con carga parcial y presenta correcta reducción anatómica a nivel radiológico.



CONCLUSIONES

El diagnóstico de la fractura luxación de Lisfranc durante la edad pediátrica puede pasar desapercibido debido a su baja prevalencia y complejidad de la evaluación radiológica del pie inmaduro, siendo fundamental su tratamiento precoz para evitar complicaciones secundarias durante el desarrollo.

BIBLIOGRAFÍA

