

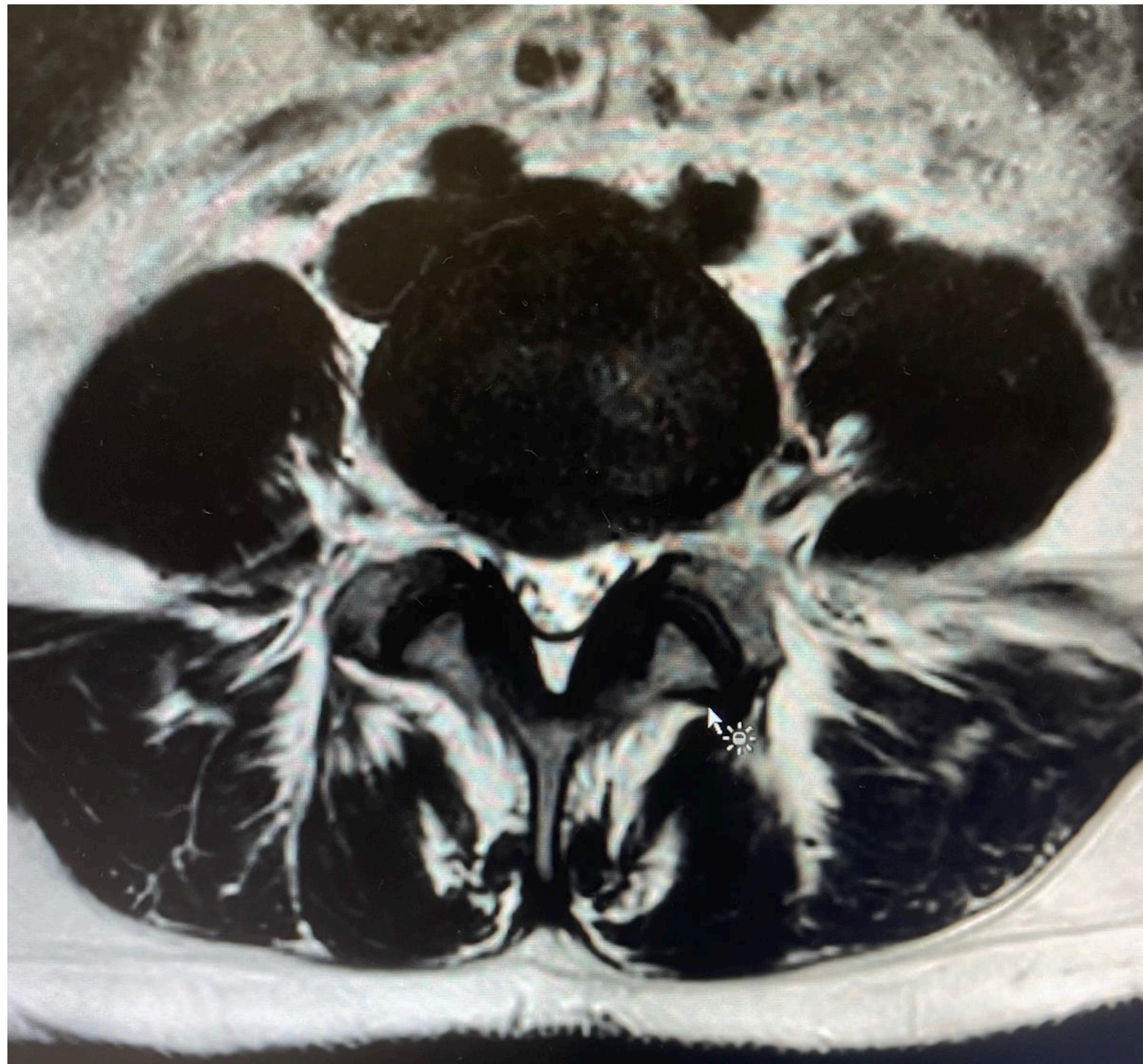
AUTORES: Pablo Millán Antelo. Tomas Losa Cuadrado. Celia Marín Perez. Juan Carlos Tenezaca Marcatoma, Lorena Gomez García

OBJETIVOS

La lipomatosis intrarraquidea es una entidad que está tomando relevancia en los últimos años, aunque poco habitual puede ser una causa de estenosis de canal. El objetivo de este trabajo consiste en mostrar el manejo quirúrgico de esta patología tan poco prevalente

MATERIAL Y MÉTODOS

Paciente mujer de mediana edad que acude a consulta por clínica compatible con estenosis del canal lumbar, se realizan diferentes pruebas de imagen entre las que se incluye la resonancia magnética nuclear donde se objetiva un exceso de componente lipídico de características no patológicas a nivel del canal lumbar siendo congruente con la clínica.



RESULTADOS

Tras el fracaso del tratamiento conservador realizamos una descompresión del canal lumbar; se envían los tejidos a anatomía patológica para descartar cualquier origen tumoral o reactivo. El postoperatorio inmediato transcurre sin incidencias consiguiendo una mejoría de la clínica

DISCUSIÓN

Aunque consideramos que esta patología debe ser tratada de manera inicial mediante el tratamiento conservador (perdida ponderal, disminución de uso de corticoides siempre que sea posible, manejo de posibles patologías endocrinas subyacentes...) cuando esto fracasa y la clínica es congruente debemos realizar un abordaje quirúrgico de la patología con el fin de disminuir la masa lipídica a nivel del canal y así conseguimos disminuir la clínica neurológica.