


# TRATAMIENTO DE LUXACIÓN ASTRAGALINA CRÓNICA A CONSECUENCIA DE UN PIE PLANO DEL ADULTO NO TRATADO



*Jiménez Hernández Myriam, Ubal Berlanga Marina, Ayllón Salas Carlos, Robles Larios Luis, Muñoz Romero Cristina*  
*Hospital de Antequera, Área Sanitaria Norte de Málaga.*

## INTRODUCCIÓN

El pie plano del adulto, es una entidad compleja y progresiva que podemos definir como un valgo del retropié asociado a un hundimiento del arco plantar longitudinal interno.

La claudicación de los estabilizadores estáticos de la columna interna y la disfunción progresiva del tendón tibial posterior son factores clave en la etiopatogenia del pie plano del adulto.

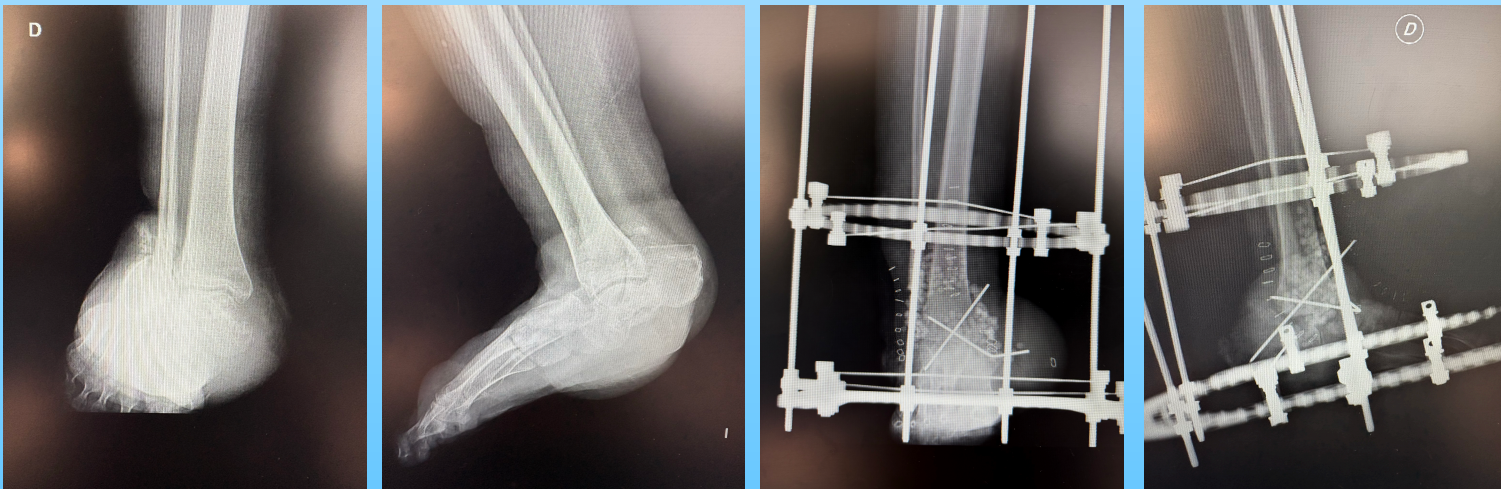
Con este trabajo presentamos el tratamiento de una paciente con pie plano valgo adquirido severo de años de evolución.

## MATERIAL Y MÉTODOS

Paciente de 52 años que rechaza ser intervenida de pies planos valgus del adulto grado IV en numerosas ocasiones hasta presentar una luxación completa del astrágalo con importante deformidad asociada a ulceración de la piel con sospecha de osteomielitis en pruebas de imagen.

La paciente fue intervenida practicándole exéresis del astrágalo y osteotomía de tercio distal del peroné. Se redujo el calcáneo bajo superficie tibial previa cruentación de superficies articulares para artrodesis de las mismas con agujas de Kirschner. Se descartó infección concomitante.

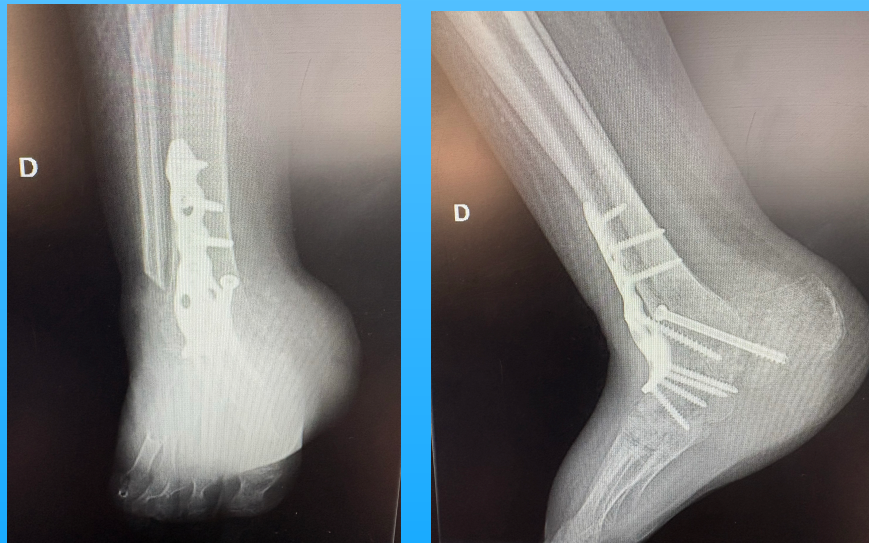
Finalmente se implantó fijador externo híbrido de Stryker que a los 3 meses se retiró para cirugía de artrodesis anterior con placa y tornillo canulado tibiocalcáneo.



## RESULTADOS

Tras cuatro meses de seguimiento se apreció consolidación radiológica sin complicaciones añadidas sobre las partes blandas.

Se comenzó autorizando carga progresiva que no desestabilizó la artrodesis, siendo la paciente dada de alta al año de seguimiento.



## CONCLUSIONES

Los pacientes con pie plano del adulto en los que no se trata el abducto progresivo que se produce puede concluir en una luxación crónica del astrágalo irreductible, siendo una forma eficaz de tratamiento la extracción del astrágalo y la artrodesis del tobillo.