

# FRACTURA-AVULSIÓN DE CRESTA ILÍACA EN ADOLESCENTE DEPORTISTA DE ALTO RENDIMIENTO. A PROPÓSITO DE UN CASO.

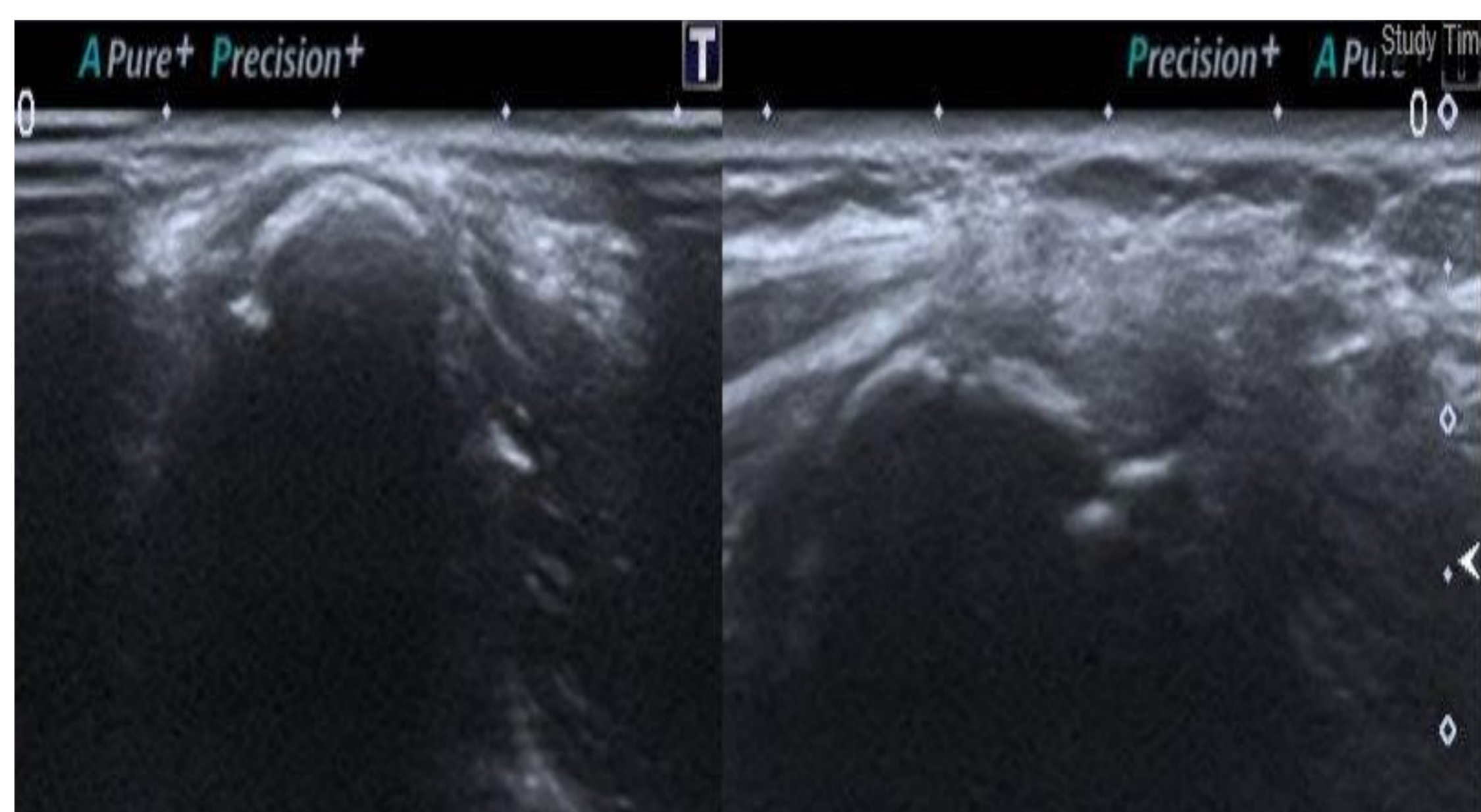
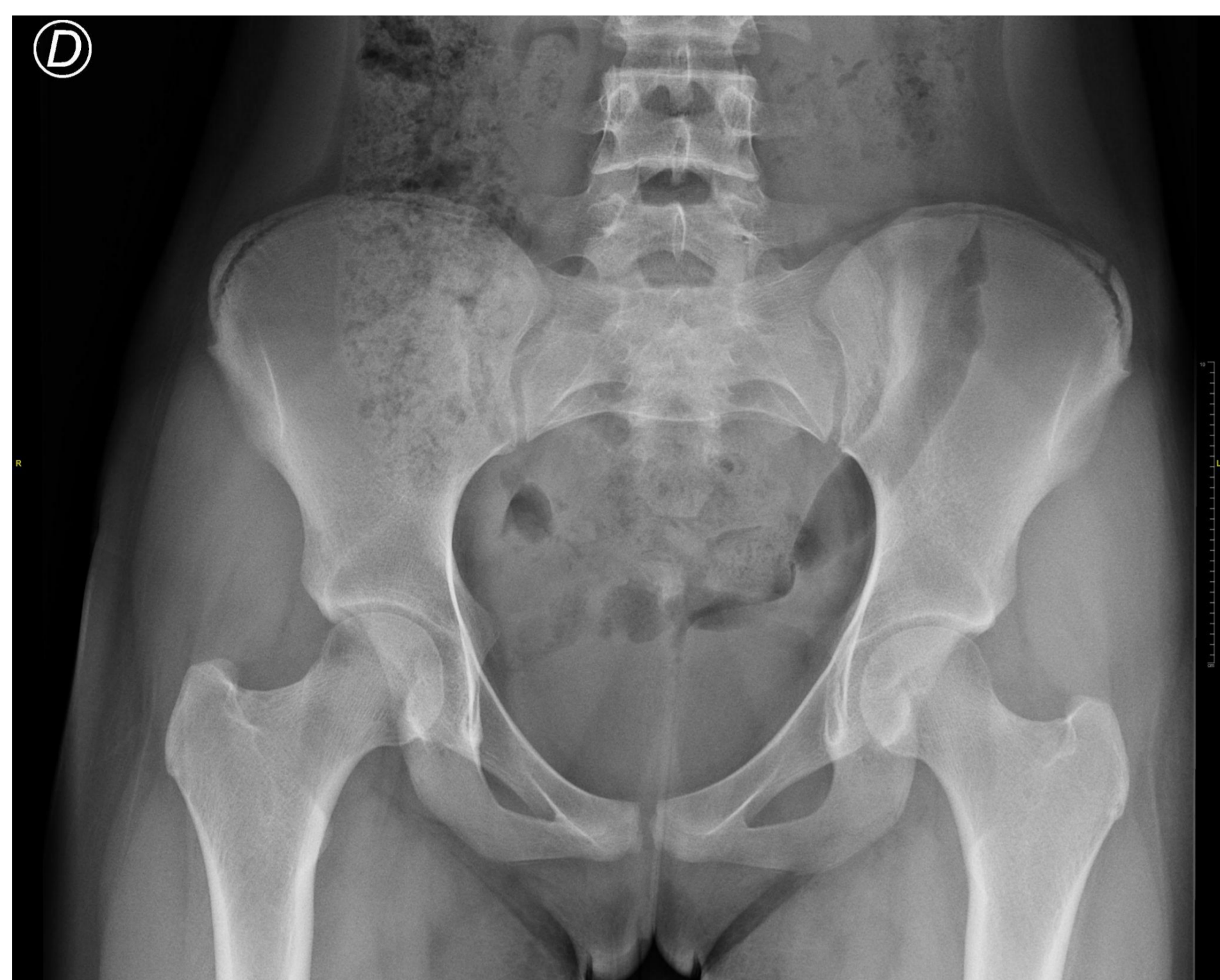*Pérez Conesa S, Saura Sánchez E, Portos Iglesias A, Mota Hernández A.*

Hospital General Universitario de Elche, Comunidad Valenciana.

## INTRODUCCIÓN

Presentar el caso de una paciente de 14 años con fractura-avulsión de cresta ilíaca izquierda, su manejo, tratamiento y evolución.

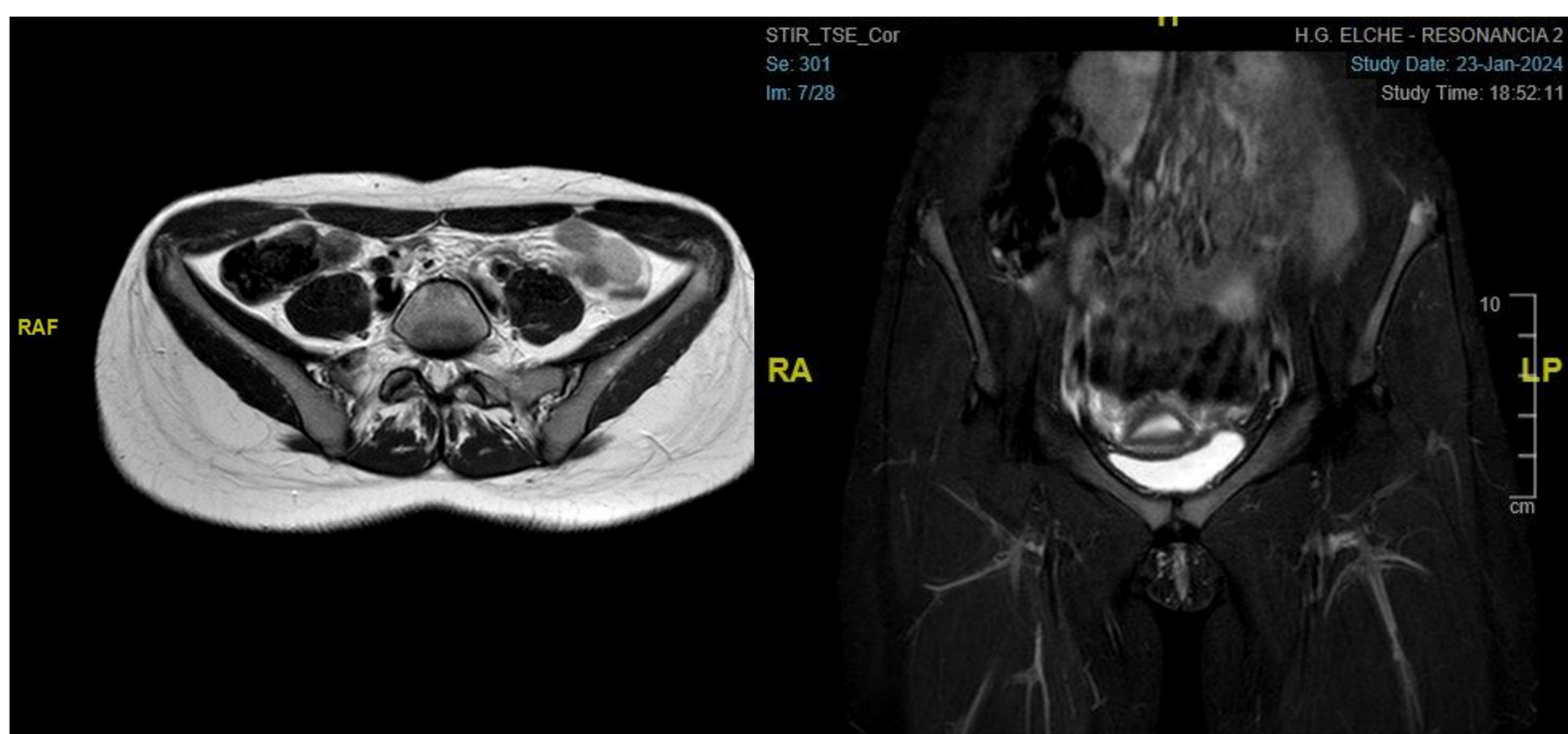
## MATERIAL Y MÉTODOS



Paciente femenina de 14 años, deportista de alto rendimiento de triatlón, que acude a urgencias por dolor súbito en región de cresta iliaca izquierda mientras realizaba un salto. A la exploración presenta dolor a la palpación en EIAS izquierda con moderada impotencia funcional de miembro inferior izquierdo y radiografía de pelvis AP compatible con alteración del borde lateral de la cresta ilíaca izquierda. Se aplica tratamiento conservador mediante frío local y reposo deportivo y se realiza revisión clínica una semana después con persistencia de sintomatología sin mejoría.

Se solicita ecografía hallándose dolor a la compresión selectiva sobre la inserción de la musculatura glútea en pala ilíaca izquierda y alteración de la continuidad del reborde de EIA en relación con la edad de la paciente (osificación incompleta). Se amplía estudio mediante RM para descartar signos de entesitis y/o osteítis donde se demuestra un aumento de la señal de la vertiente lateral de la cresta iliaca izquierda en relación con apofisitis. Estos hallazgos, junto con las imágenes previas, sugieren el diagnóstico de fractura-avulsión de la vertiente lateral de la cresta ilíaca izquierda con mínimo desplazamiento.

## RESULTADOS



Dado la ausencia de desplazamiento  $>20$  mm, la sintomatología presente y las demandas deportivas de la paciente se realiza tratamiento conservador de la lesión mediante frío local, analgesia, carga parcial durante 4 semanas y limitación de la actividad deportiva durante 3 meses.

A los 4 meses de evolución la paciente presenta movilidad completa no dolorosa del miembro y ha reiniciado su actividad deportiva.

## CONCLUSIONES

La avulsión de cresta ilíaca es una lesión rara pero que adquiere relevancia entre los deportistas jóvenes de alto nivel, especialmente entre los atletas. Por ello, ante un paciente cuyo perfil, historia evolutiva y clínica nos orienten hacia esta patología es preciso dirigir el diagnóstico para así poder ofrecer de manera precoz y resolutiva un adecuado tratamiento que reduzca la morbilidad deportiva del paciente y le permita una correcta recuperación así como un pronto retorno a la actividad deportiva de alto nivel.