

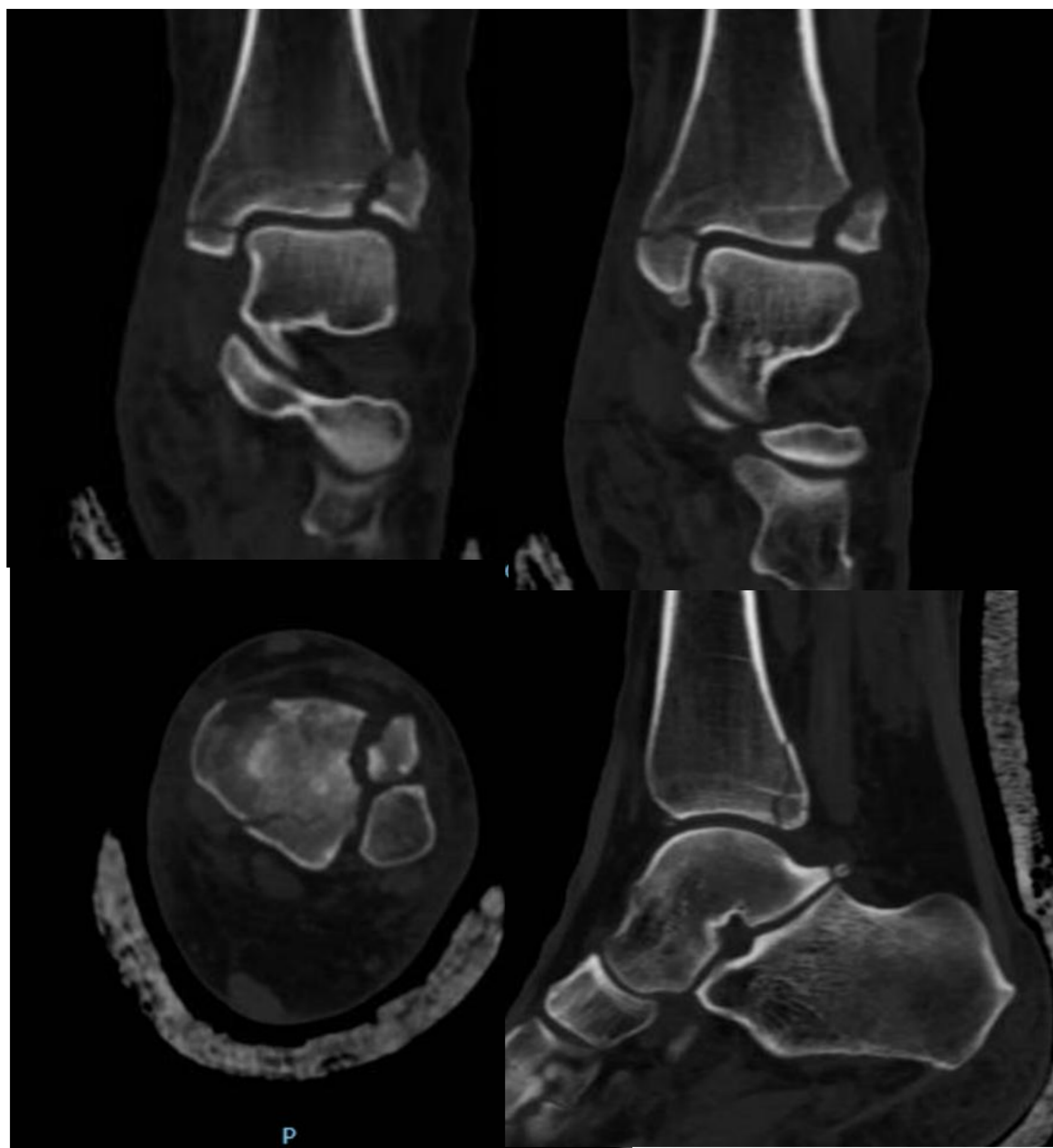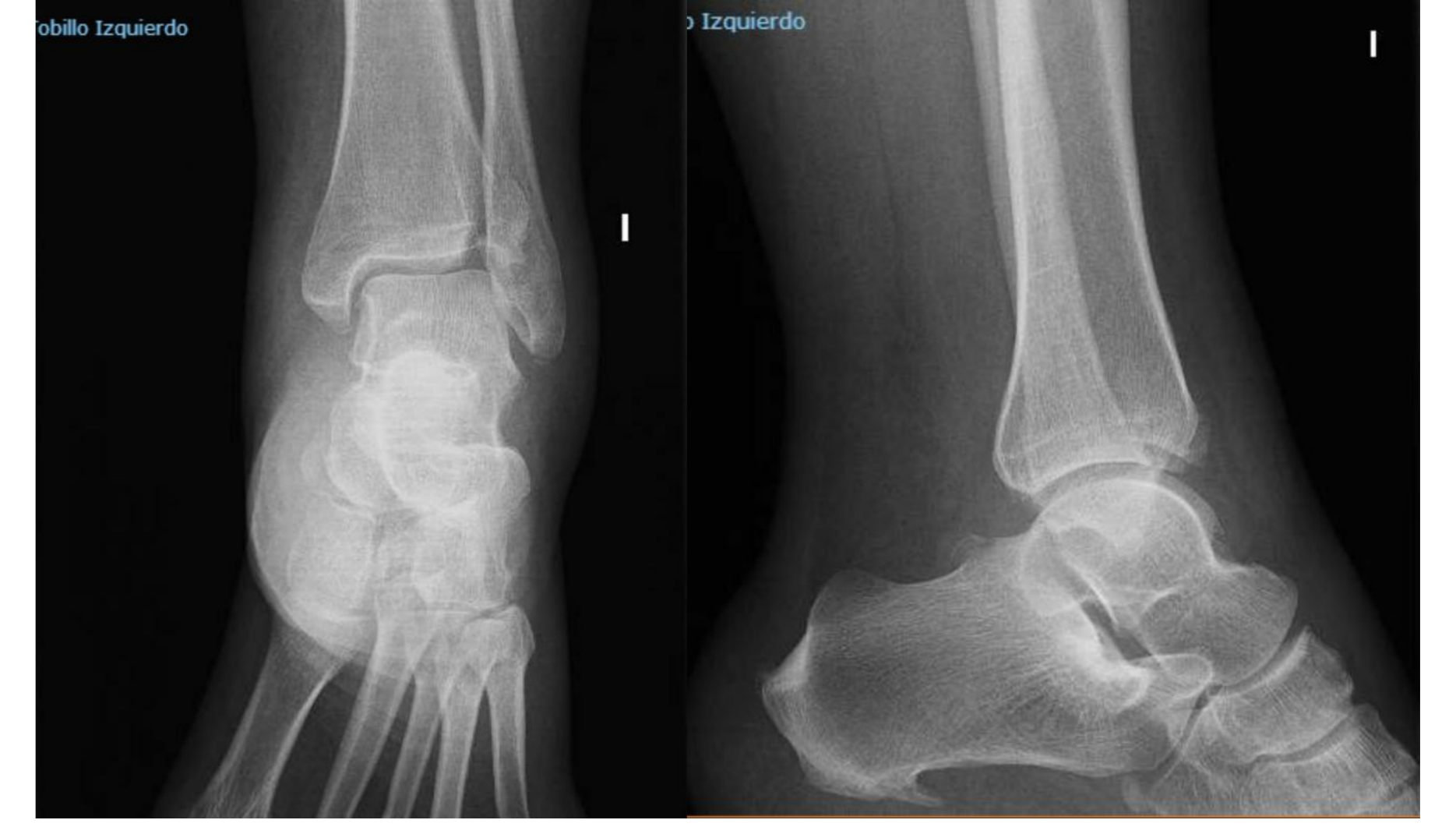FRAGMENTO DE TILLAUX-CHAPUT: LA LLAVE DE LA SINDESMOSIS

Alfaro Garijo, M. López Ballesteros, M. Moral Gámez, JA. Artime Díaz, V.

Hospital Universitario Reina Sofía
Córdoba

OBJETIVO

La fractura de Tillaux-Chaput supone una patología excepcional en el paciente adulto. Consiste en la avulsión del tubérculo del mismo nombre localizado en la tibia distal anterolateral en el cual se inserta el ligamento tibioperoneo anteroinferior de la sindesmosis. El objetivo de este trabajo es presentar el caso de una paciente que sufre una fractura de maléolo medial, posterior y fragmento de Chaput intervenida satisfactoriamente.

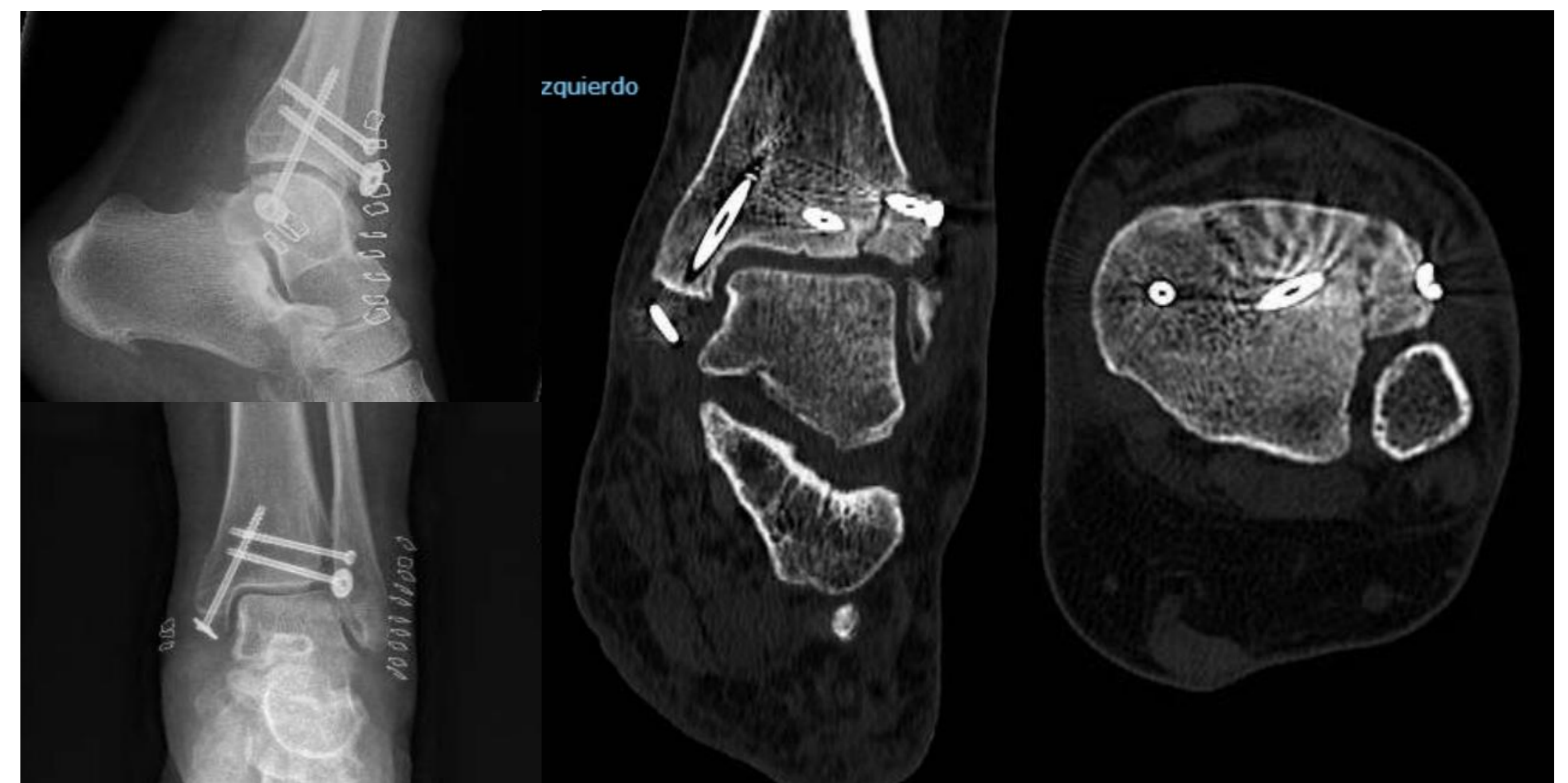


Paciente de 41 años que mediante un mecanismo de rotación externa del pie al caer por las escaleras sufre fractura de maléolo medial y fragmento de Chaput-Tillaux visible en la radiografía. Ante el hallazgo, se solicita un TC en el que se confirma la existencia de la fractura de maléolo medial, un fragmento de 8mm del tubérculo de Chaput con un desplazamiento de 6mm y una fractura de canto posterior **Bartoníček 2** sin desplazamiento.

MATERIAL Y MÉTODO

Ante los hallazgos, se decide tratamiento quirúrgico mediante reducción abierta y fijación interna. Se realiza un abordaje anterolateral del tobillo y se sintetiza el fragmento de Chaput, fijándose con dos tornillos canulados de 4mm de rosca completa, uno de ellos con arandela. A continuación, se fija el maléolo medial con un tornillo canulado de iguales dimensiones. Se comprobó bajo fluoroscopia la correcta reducción del canto posterior y la estabilidad de la síntesis y la sindesmosis durante el movimiento.

Se permite la movilización en descarga desde el postoperatorio inmediato. A las 2 semanas tras la correcta cicatrización de las heridas, se permite iniciar carga parcial progresivamente



RESULTADOS-DISCUSIÓN

A las 6 semanas, la paciente ha conseguido deambulación con carga parcial y tiene un rango de movimiento completo. Tras 6 meses, la paciente ha retomado su marcha normal y puede volver a la actividad laboral con mínimo dolor residual y movilidad completa. Se comprueba mediante TC postoperatorio la correcta reducción de la sindesmosis y consolidación de los fragmentos

CONCLUSIÓN

Las fracturas de Tillaux-Chaput es excepcional en adultos. Puede pasar desapercibida y a menudo precisa de TC para su diagnóstico. Se debe realizar una síntesis abierta, anatómica y estable del fragmento de Tillaux si existe un desplazamiento mayor de 2mm, siendo muy estrictos con su reducción pues participa en la estabilidad de la sindesmosis y la congruencia de la articulación tibio-astragalina.