

TUMOR DE CÉLULAS GIGANTES EN MANO. A PROPÓSITO DE UN CASO Y REVISIÓN SISTEMÁTICA

AUTORES: JESÚS PÉREZ IGLESIAS, MARTA VILLAVERDE ROMON, MARTA CANO FÁCILA, CAROLINA GARCIA-HERRERA CRUCES, MARÍA PUENTE ZARO

OBJETIVOS

El tumor de células gigantes es un tumor benigno agresivo que tiene capacidad recidivar localmente y malignizarse, especialmente en los metacarpianos, donde supone <2% de los casos.

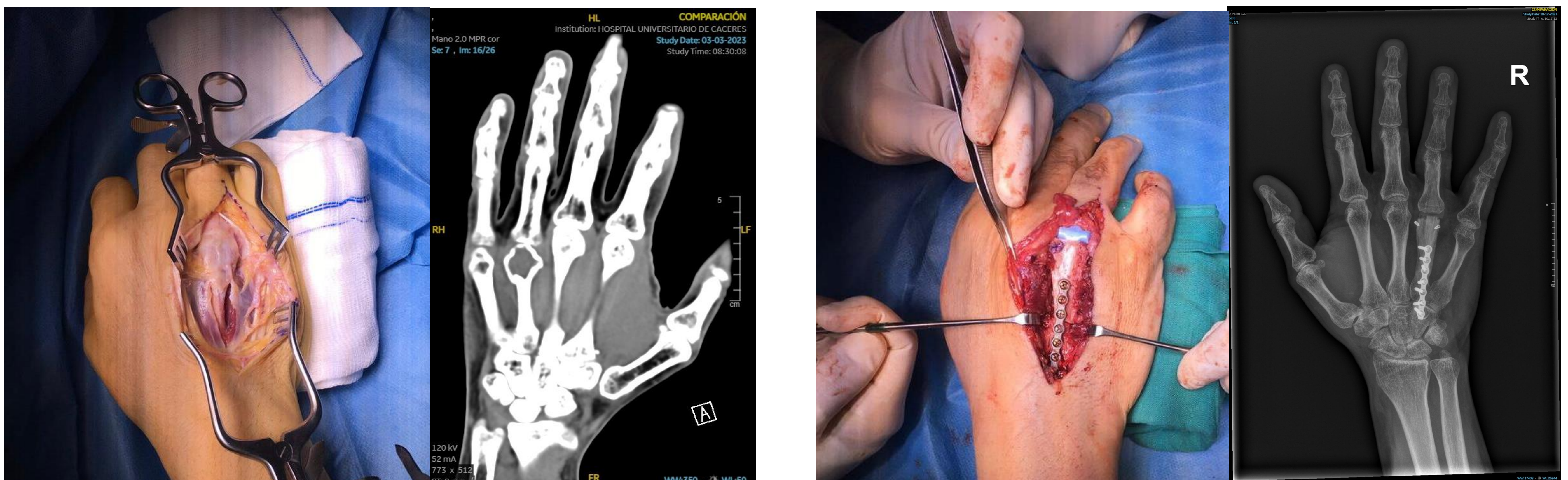
El objetivo es describir una opción terapéutica en pacientes que presenten tumores óseos de células gigantes afectando la cabeza de los metacarpianos, resecaando la lesión, pero preservando la mayor funcionalidad posible en la mano y realizar una revisión bibliográfica relacionada con este tratamiento.

MATERIAL Y MÉTODOS

Paciente varón de 54 años que acude por dolor y tumoración en cabeza de 4º metacarpiano mano derecha de dos meses de evolución. En radiografía observamos lesión lítica de cabeza de metacarpiano, se completa el estudio con realización de TAC y RMN que es informado como tumor de células gigantes pero sin poder descartar que se trate de un encondroma.

Se realiza biopsia abierta, obteniendo el resultado de AP de tumor de células gigantes.

Consensuado con el paciente se decide realizar exéresis de la tumoración conservando la base del metacarpiano e injerto de peroné que se estabiliza con placa Variax de 2.3, e implantación de prótesis metacarpo-falángica de silicona Swanson (Wright).



RESULTADOS

Tras casi 2 años desde la intervención, no tiene dolor ni recurrencia, extensión completa y flexión de 90º de MF, IF con rango de movilidad completo, además recuperación funcional y laboral completa. En la escasa bibliografía disponible sobre este tipo de patología, se han descritos dos casos tratados de manera similar, que obtienen también muy buenos resultados funcionales.

CONCLUSIONES

El tumor de células gigantes en los metacarpianos es una entidad muy poco frecuente, pero a tener en cuenta cuando aparecen tumoraciones. El tratamiento es fundamentalmente quirúrgico, y es complejo sobre todo cuando para realizar exéresis de la lesión hay que resecaar la articulación MF. hay diversas técnicas, pero se ha demostrado una opción válida es la exéresis del metacarpiano e injerto de peroné, añadiendo una prótesis que conserve la movilidad. Este tratamiento ha conseguido reducir el riesgo de recurrencia y una recuperación funcional muy buena.