

Luxación de codo y la importancia de atender al paciente

AUTORES: JESÚS PÉREZ IGLESIAS, ALBERTO JESUS RUIZ TORO, CAROLINA GARCIA-HERRERA CRUCES, MARTA CANO FÁCILA, MARÍA PUENTE ZARO

OBJETIVOS:

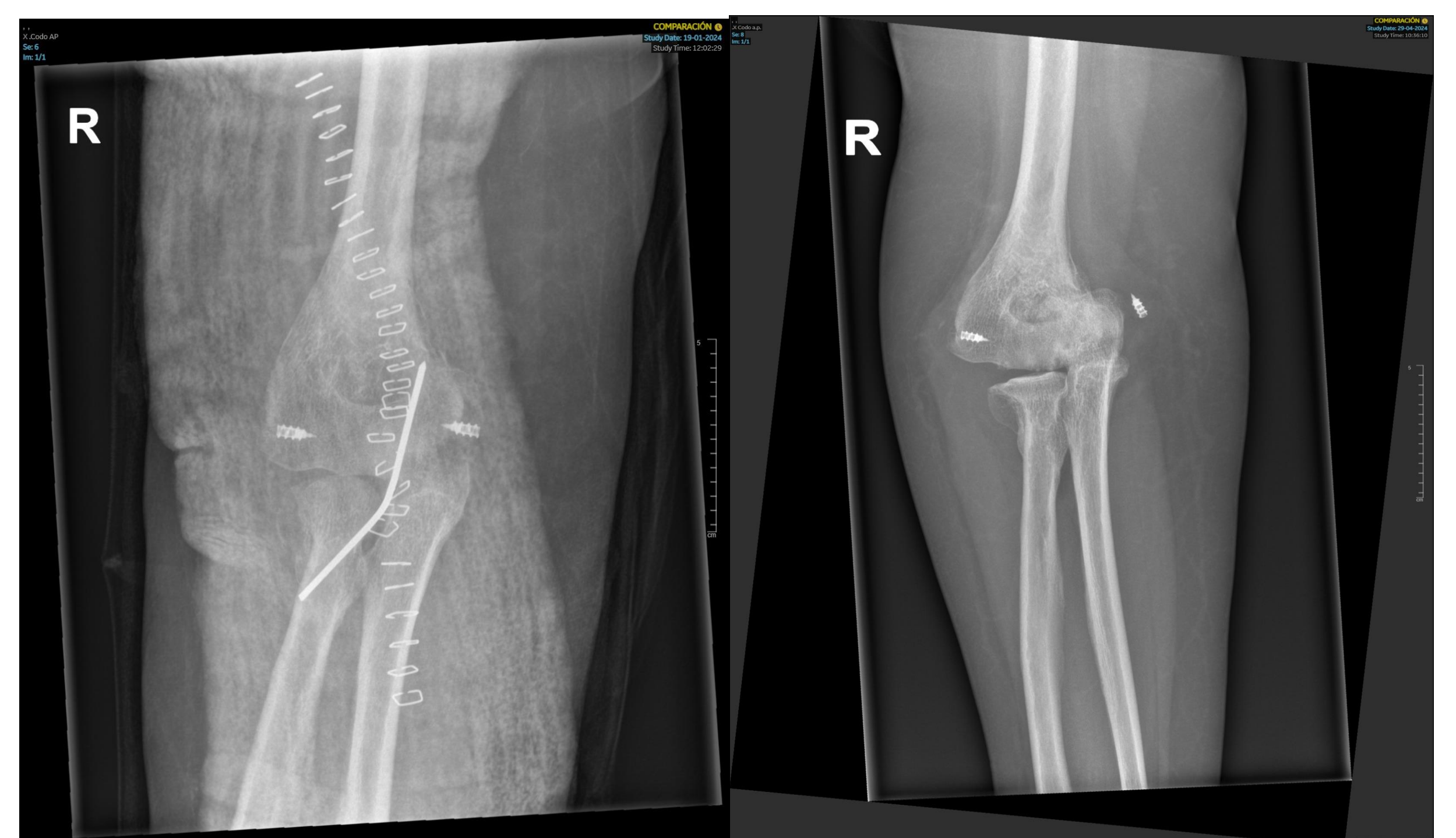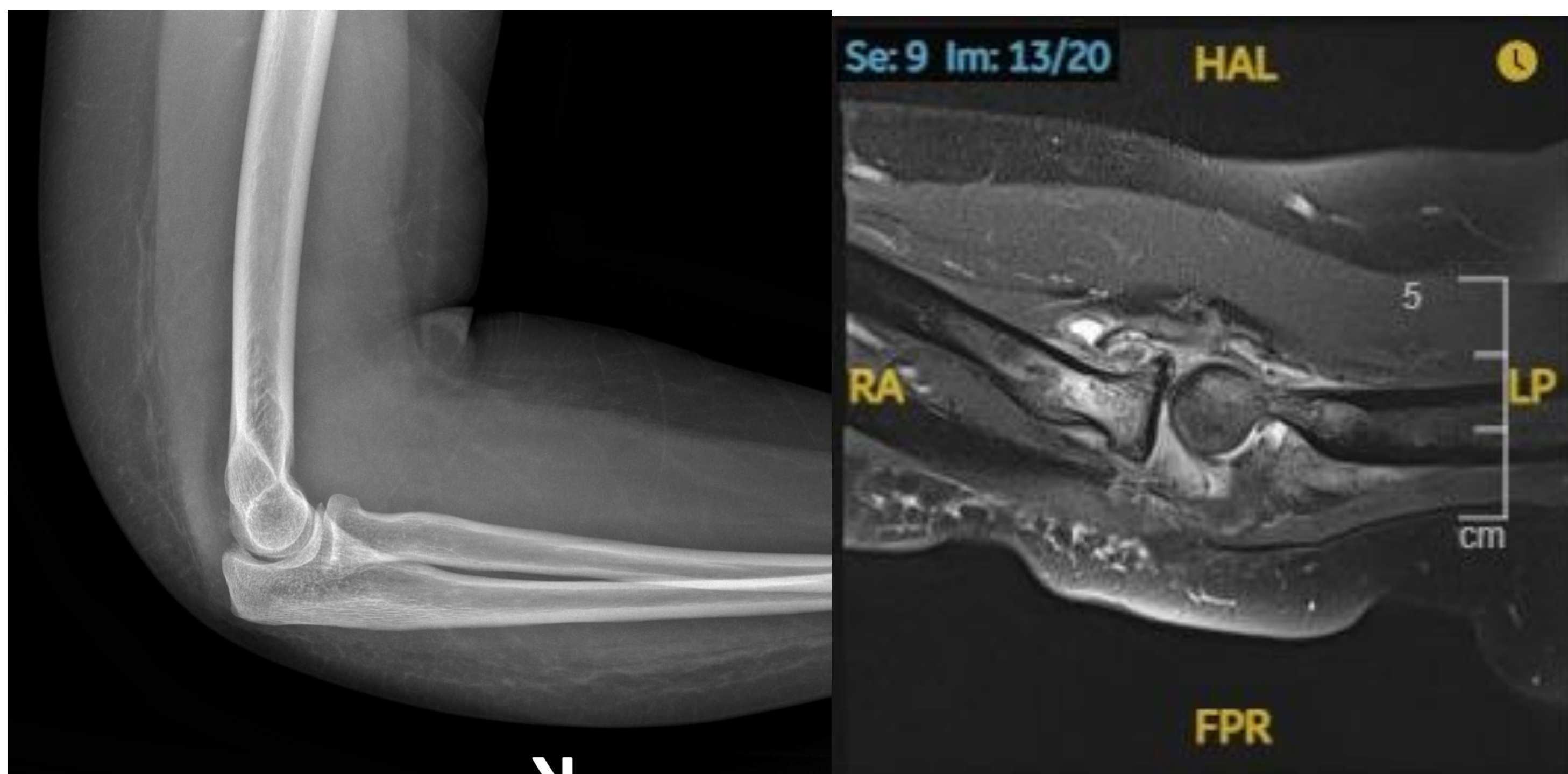
La luxación de codo es una patología relativamente habitual, es la segunda articulación que más frecuentemente se luxa, suele estar acompañado hasta un 26% de los casos de fractura.

La estabilidad de esta articulación depende de, la articulación cúbito-humeral que es el elemento más importante, los ligamentos colaterales y los estabilizadores secundarios.

El mecanismo lesional es con una caída con el codo parcialmente extendido y para clasificarlas hay que especificar si existe fractura asociada o no y el desplazamiento, posterior, anterior, lateral o medial, en esta el codo suele estar subluxado y parece ensanchado. Las luxaciones inveteradas de codo son aquellas que tardan más de 24h en ser reducidas, es más habitual que se produzca tras una reducción cerrada y un mal seguimiento, manteniendo el codo subluxado. El objetivo del estudio es presentar un caso y realizar una revisión bibliográfica.

MATERIAL Y MÉTODOS:

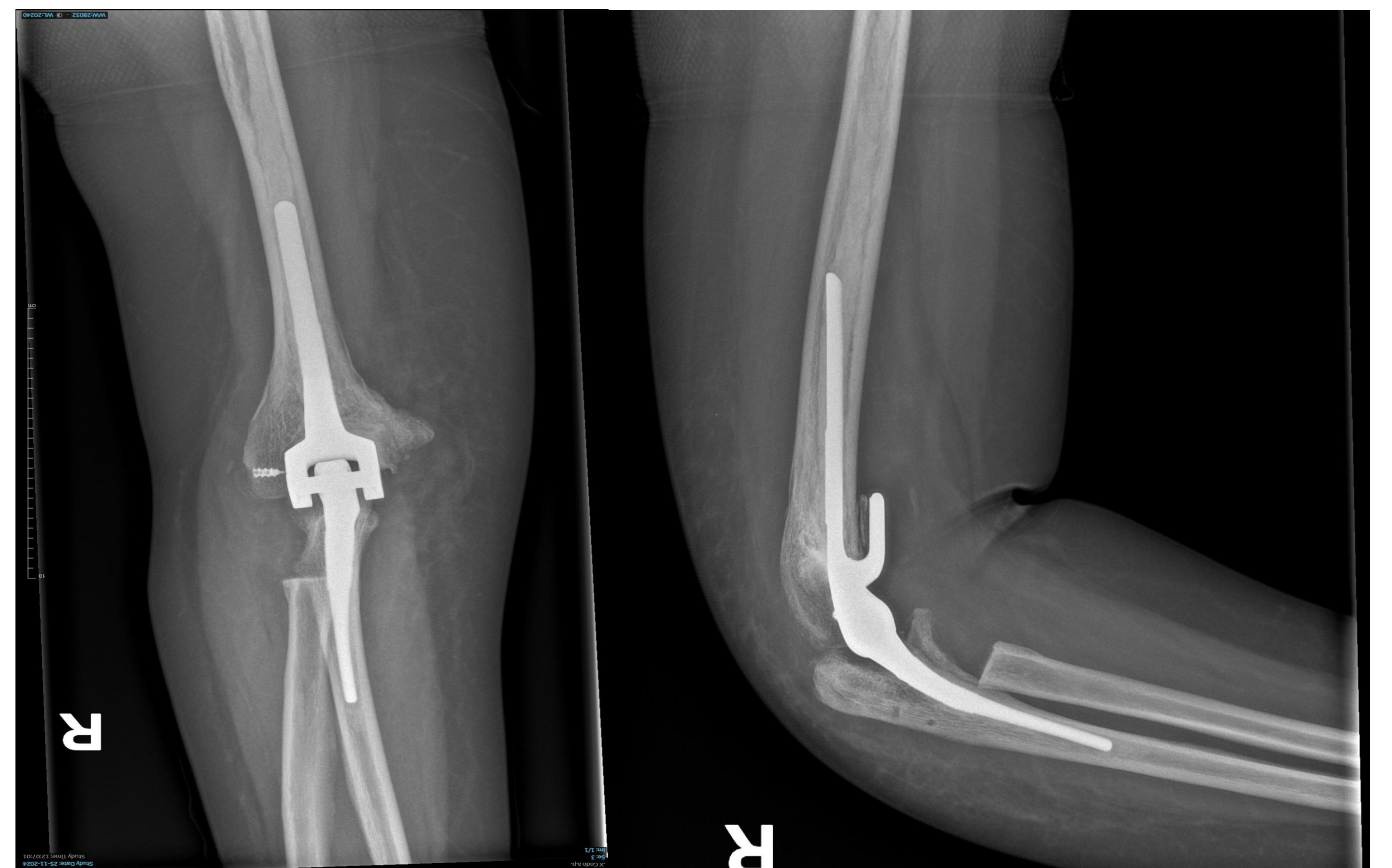El tratamiento de este tipo de se basa en una reducción abierta, realizando una fijación de la articulación con agujas de K durante 2 semanas y posteriormente retirar, otros autores en cambio abogan que si han pasado más de 3 meses de la luxación directamente realizar artroplastia total de codo.



RESULTADOS:

Presentamos una paciente de 44 años con antecedentes psiquiátricos que acude a urgencias es dos ocasiones, diagnosticada de contusión en el codo. Ante la persistencia del dolor y limitación funcional, es derivada a consultas de rehabilitación y posteriormente a consulta de traumatología 5 meses después, se observa luxación medial de codo. Se decide realizar reducción abierta, sutura de ligamentos colaterales y colocación de aguja K para fijar articulación. En el seguimiento se observa de nuevo subluxación de la articulación y a pesar de que la movilidad es casi completa, finalme

nte se decide realizar artroplastia total de codo, en el postoperatorio tiene movilidad prácticamente completa y muy buena funcionalidad



CONLUCIONES:

Como conclusión definir que la exploración del codo ante cualquier mecanismo lesional debe ser muy exhaustiva ya que pueden pasar desapercibidas, lo cual es muy importante de cara al tratamiento ya que si es temprano se puede realizar una reducción abierta, en cambio si se demora, habría que optar por la artroplastia.