

# LUXACIÓN RADIOCARPIANA PURA: A PROPÓSITO DE UN CASO

JENS JARED CARDENAS SALAS, PABLO PEÑALVER ANDRADA, IGNACIO DESCALZO GODOY, PAULA VELASCO ALCALDE, CRISTINA GÓMEZ ABAD  
HOSPITAL UNIVERSITARIO DE LA PRINCESA

## INTRODUCCION

La luxación radio carpiana es una patología infrecuente la mayoría de las veces producidos por traumatismo de alta energía. La incidencia de esta patología es del 0,2% de todas las luxaciones. Según la clasificación de Moneim y Dumontier son de tipo I si la luxación radiocarpiana es pura y tipo II si esta se asocia a otro tipo de lesiones.

## OBJETIVO

Presentar un caso de un paciente con luxación radiocarpiana pura tipo I de Moneim y Dumontier tratado quirúrgicamente mediante fijador externo de muñeca..

## MATERIAL Y MÉTODOS

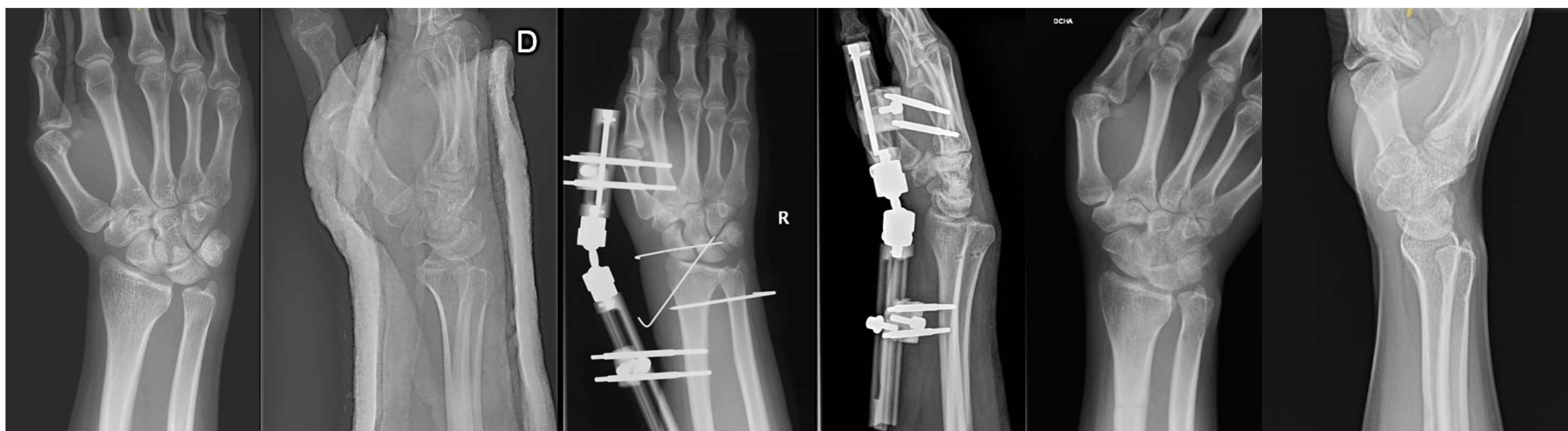
Presentamos un varón de 32 años sin antecedentes, que acude a urgencias por gran deformidad, dolor e impotencia funcional de muñeca derecha

tras traumatismo por caída en patinete desde su propia altura, se realizaron radiografías anteroposteriores, lateral de muñeca

que evidenciaron una luxación radio carpiana postero cubital. Ante dichos hallazgos, se decide realizar intervención quirúrgica urgente.

## RESULTADOS

Se realizó reducción cerrada de la luxación radiocarpiana y estabilización mediante fijador externo con pines colocados a nivel lateral en radio distal y base de segundo metacarpiano. Se mantiene el fijador externo fijo durante 6 semanas. Posteriormente se retira y se inician protocolos de rehabilitación. Al año de control postoperatorio el paciente presenta una movilidad completa y realiza sus actividades de la vida diaria sin restricciones.



## CONCLUSIONES

- La forma más común de presentación es la fractura luxación radiocarpiana posterior que asocia una luxación posterior del carpo con una fractura de la estiloides radial, una fractura del borde marginal posterior del radio o una fractura de la estiloides cubital, las otras formas (luxaciones radiocarpianas puras y luxaciones-fracturas radiocarpianas anteriores) son excepcionales. En la literatura se encuentran distintos tipos de tratamiento para esta patología, algunos autores concluyen que el tratamiento quirúrgico es superior, otros han obtenido muy buenos resultados con tratamiento ortopédico. En caso de asociar lesiones intracarpianas estas deberían ser estabilizadas