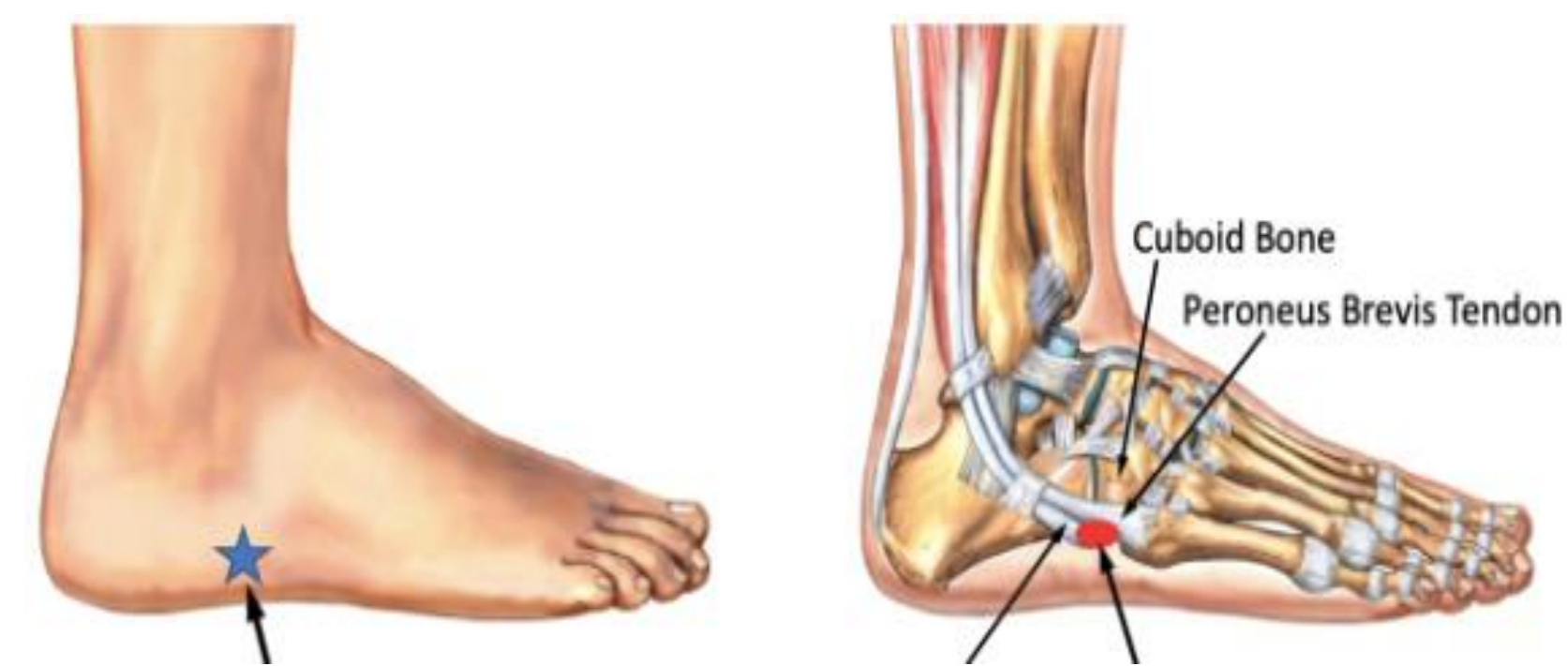


## FRACTURA DEL OS PERONEUM: CAUSA INUSUAL DE DOLOR EN BORDE LATERAL DEL PIE.

Teresa Beteta Robles , Ainhoa Guijarro Valtueña, Diego García Rodríguez.  
Hospital Universitario Puerta de Hierro Majadahonda

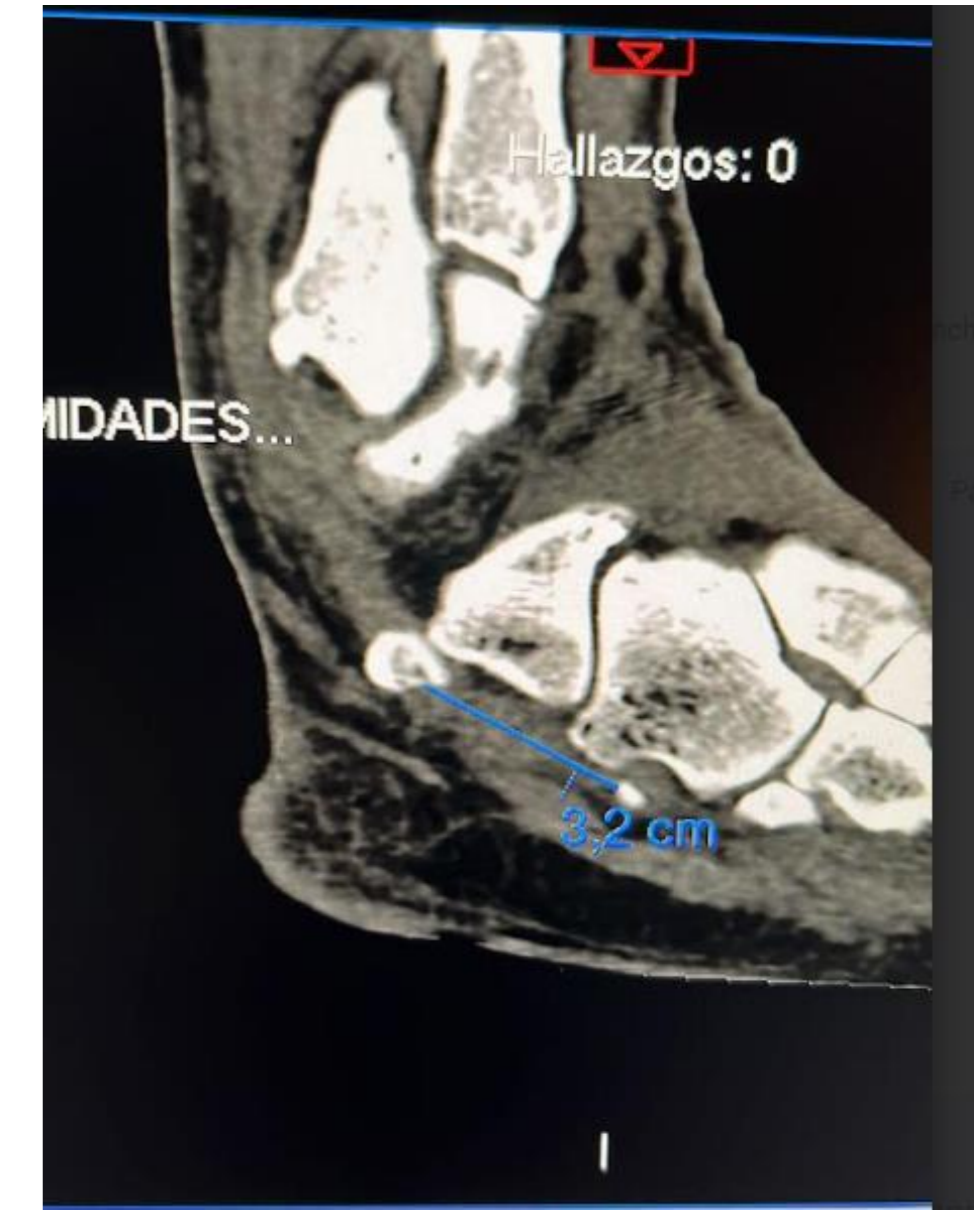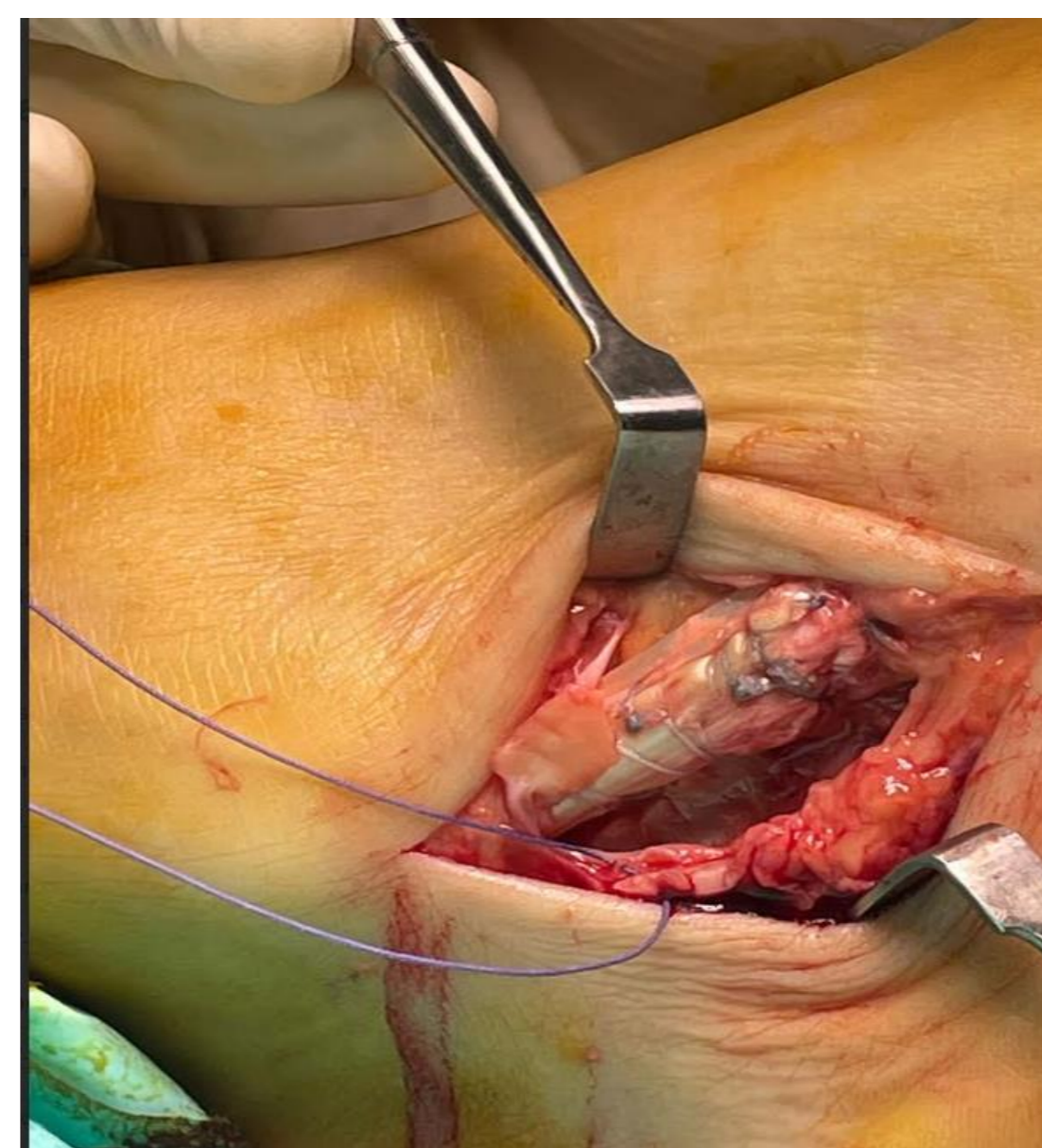
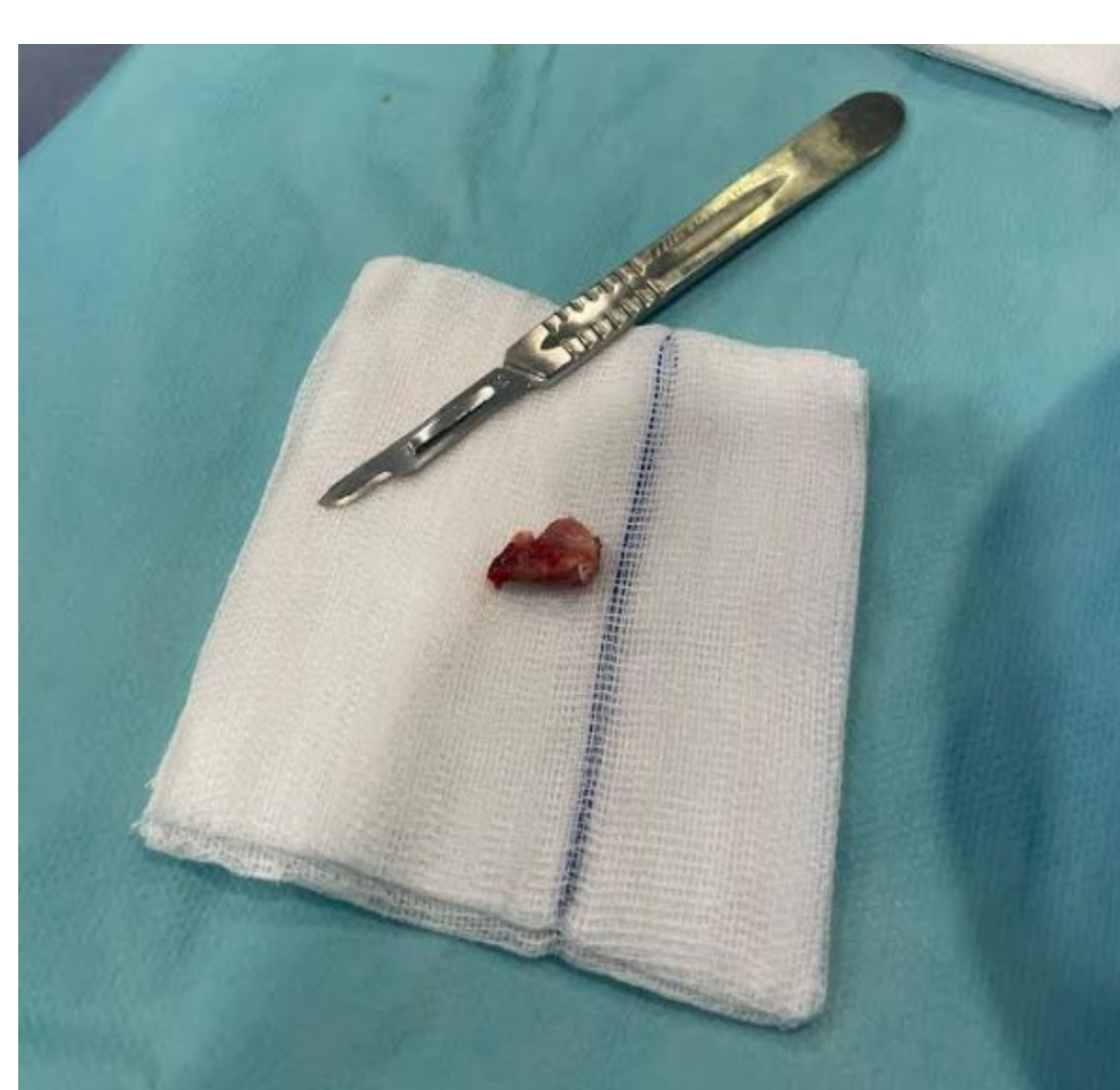
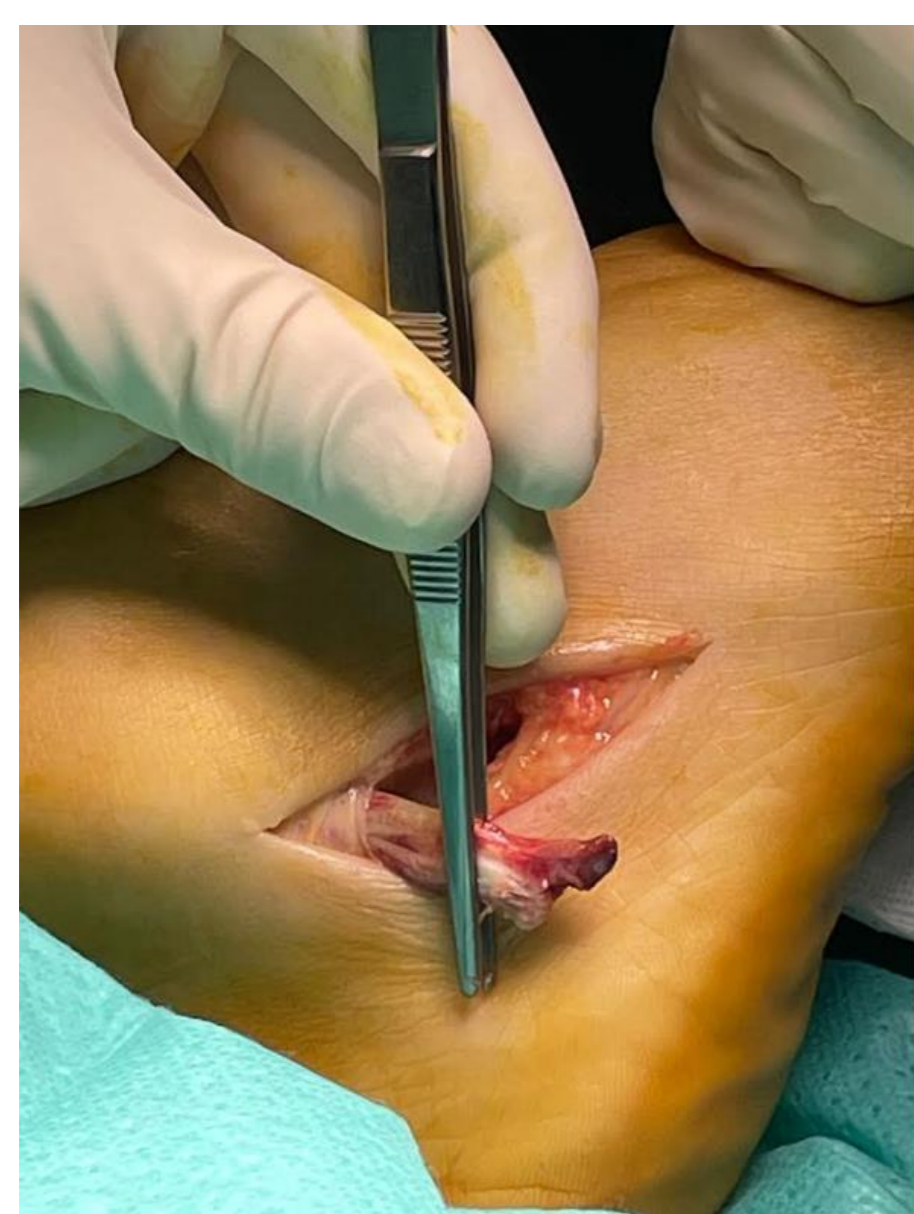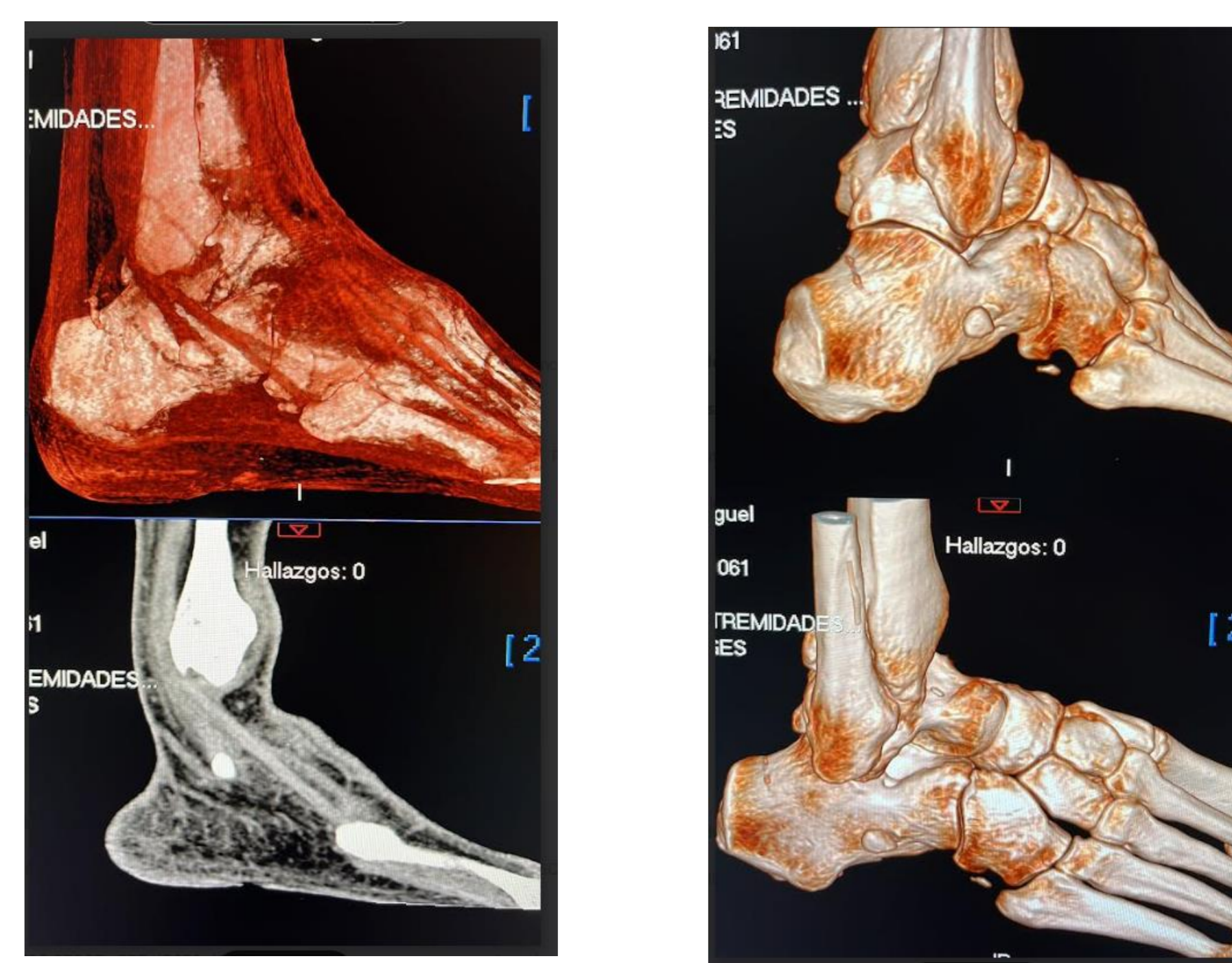
### OBJETIVOS:

El objetivo de este póster es presentar el caso clínico de una fractura de os peoneum, discutir sus manifestaciones clínicas, los métodos diagnósticos y las opciones de tratamiento así como revisar la literatura existente sobres esta afección poco común.



### MATERIAL Y METODOS:

Se presenta el caso de un paciente de 65 años de edad que acudió a nuestra consulta por dolor agudo en cara lateral de pie tras traumatismo indirecto jugando al tenis. Se realizó un examen físico detallado y pruebas de imagen, que incluía radiografías, ecografía y TAC. Se decidió tratamiento quirúrgico dada la falta de respuesta al tratamiento conservador. Se llevó a cabo una revisión de la literatura para comparar los hallazgos de nuestro caso con reportes similares y valorar las opciones de tratamiento.



### REULTADOS:

El paciente presentaba dolor y tumefacción retromaleolar y borde lateral del pie. La ecografía evidenció rotura y degeneración del tendón peroneo largo y el TAC confirmo la rotura del os peroneum.

Debido a la falta de mejoría con el tratamiento conservador se optó por la intervención quirúrgica. La cirugía consistió en la resección del os peroneum fracturado, tubulización del cabo proximal del tendón peroneo largo y la tenodesis de éste al tendón peroneo corto.

El seguimiento postoperatorio a las 6 semanas mostró una mejoría significativa de la clínica del paciente con una recuperación completa de la función del pie.

### CONCLUIONES:

La fractura del os peroneum debe considerarse en pacientes con dolor agudo en borde lateral de pie y antecedente traumático.

Las pruebas de imagen, especialmente la RMN o el TAC son cruciales para su diagnóstico preciso. El tratamiento quirúrgico puede ser una opción efectiva en los casos que no responden al manejo conservador.