

# Artritis séptica por cándida

Fernández González, Adrián, De la Hera Fernández, Javier; Ortiz Gutiérrez, Marcos; Ramos Luque, Ainhoa; Molinero Montes, Melodía. (Hospital Sierrallana)

## INTRODUCCIÓN

La artritis séptica por cándida es una **entidad poco frecuente**. Cuando ocurre, suele suceder en contextos de diseminación hematógena en pacientes inmunodeprimidos, siendo mucho más excepcional su inoculación directa, como ocurrió en el caso que presentamos a continuación caso a través de una fístula colon-cadera.

## MATERIAL Y MÉTODO

Mujer de 64 años que ingresa el 06/05/2024 por síndrome febril en relación con fistulización de anastomosis colorrectal hacia región glútea izquierda. AP de adenocarcinoma de recto en 2018. Desde hace 1 mes presenta dolor en región de cadera izquierda y picos febriles vespertinos de hasta 38,5.

De urgencia se realiza limpieza de cadera izquierda con salida de material purulento. Se envían muestras a cultivar, que 5 días después confirman la presencia de **C. albicans**, además de E. coli y Bacteroides Vulgatus. Días después se realiza Hartmann por parte del servicio de Cirugía General.

## RESULTADOS

Aún así, la paciente continúa manchando por la herida, con presencia de material alimentario y fecaloideo drenando por la cadera (Fig. 1). Se realizan hasta 5 limpiezas más y aporte de **perlas de sulfato cálcico con anfotericina B**, amén del tratamiento antibiótico y antifúngico IV instaurado por parte del equipo de infecciosas.

Finalmente fue dada de alta el 13/06/2024.

## CONCLUSIONES

El tratamiento de una artritis séptica por hongos es similar a otras artritis sépticas: **antimicrobianos, artrocentesis evacuadora, limpieza quirúrgica si fuera necesaria y tratamiento rehabilitador**. Sin embargo, en casos como este es necesaria la colaboración con el servicio de cirugía general para el cierre de la fístula que comunica con la cadera desde colon; de otro modo se perpetuará la infección.

En este caso se decidió además aportar **perlas de sulfato cálcico bañadas en anfotericina B** para complementar el tratamiento sistémico, viendo la dificultad para erradicar la infección y el elevado número de limpiezas que precisó. A tenor de nuestros resultados y revisando bibliografía reciente, parece que el uso de anfotericina B liposomal de manera local puede tener un papel adyuvante relevante en el tratamiento de este tipo de artritis sépticas.

## OBJETIVOS

Presentar el caso de una artritis séptica de cadera por cándida en el contexto de una **fístula colon-cadera**.

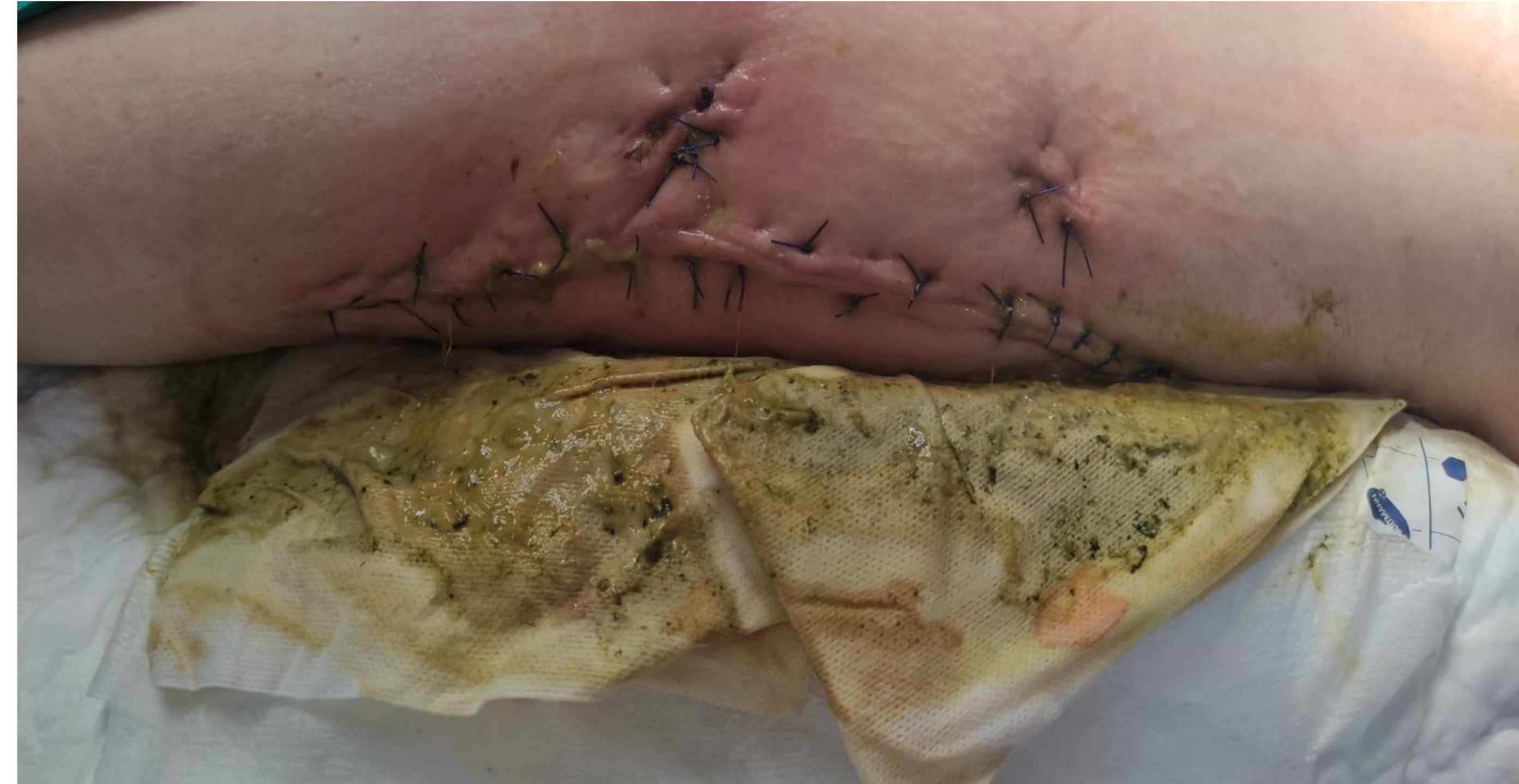

Figura 1: Presencia de material alimentario y fecaloideo drenando por herida.

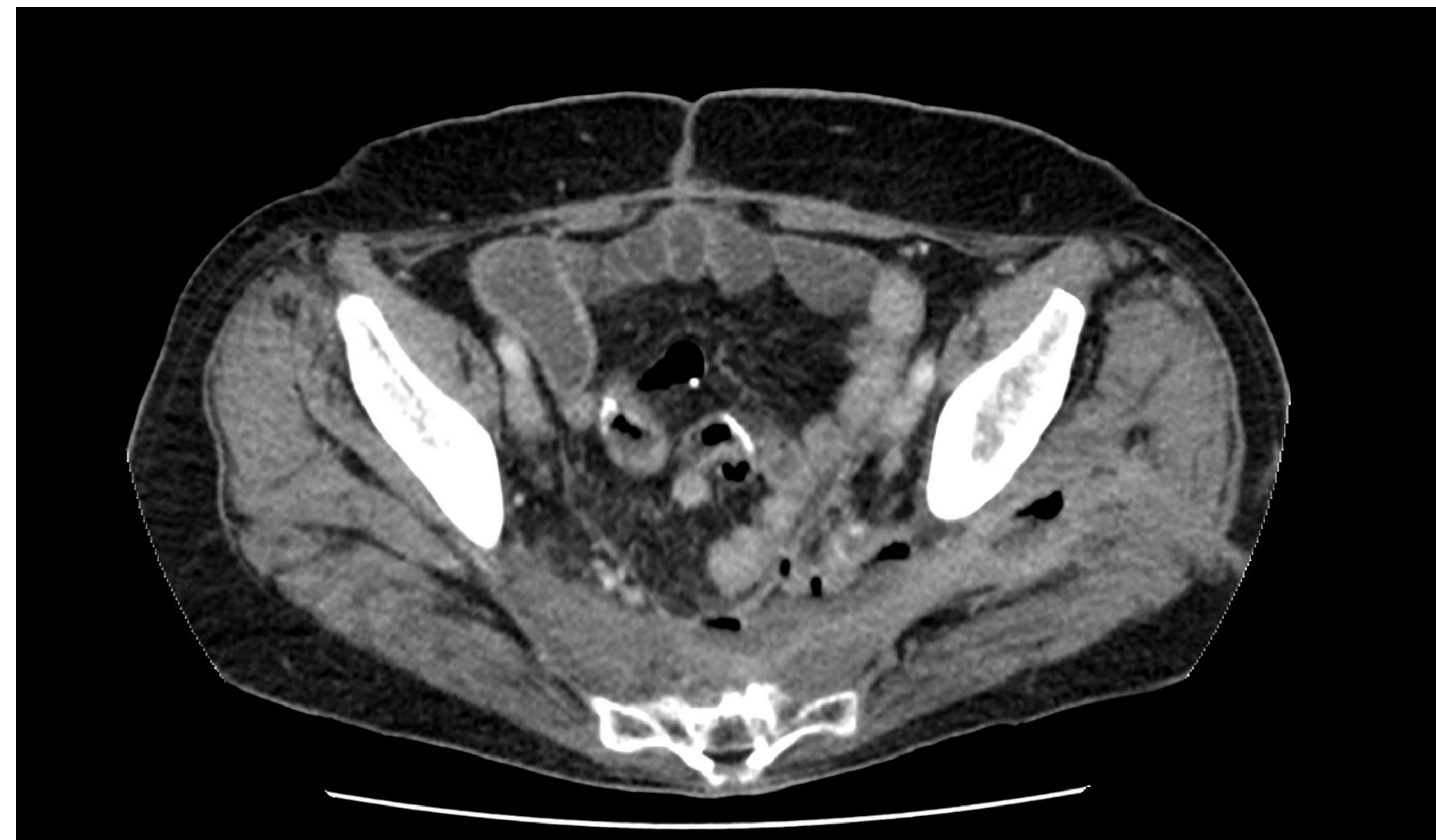

Figura 2: Fistula colon-cadera con presencia de niveles hidroaéreos

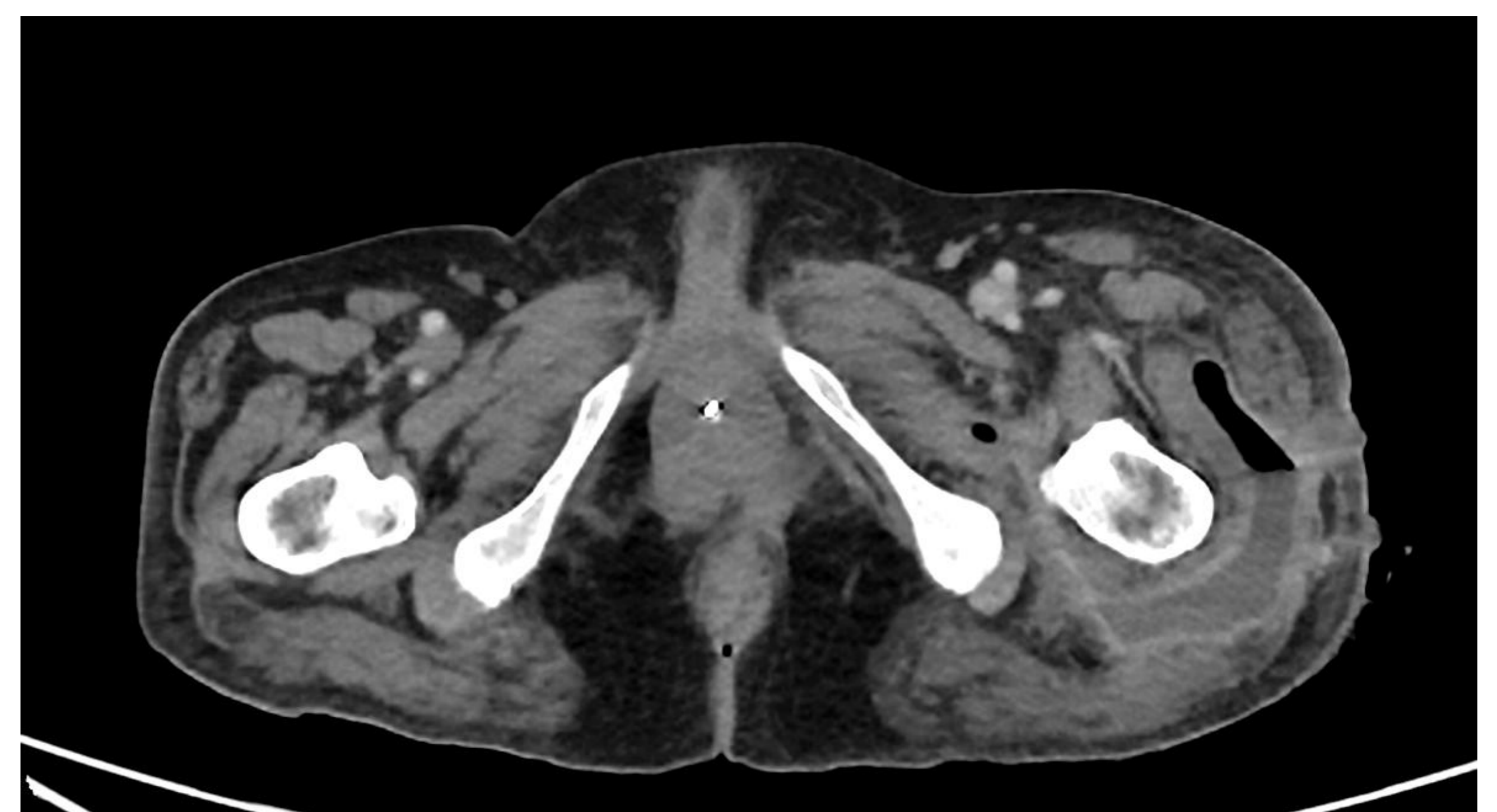


Figura 3: Colección con nivel hidroaéreo y paredes captantes localizada en glúteo medio que se dirige hacia vasto externo con fistulización al exterior. Burbujas de aire en la parte proximal de los abductores y distalmente por el abductor mayor en la parte más posterior, cerca del nervio ciático pero sin comprimirlo