

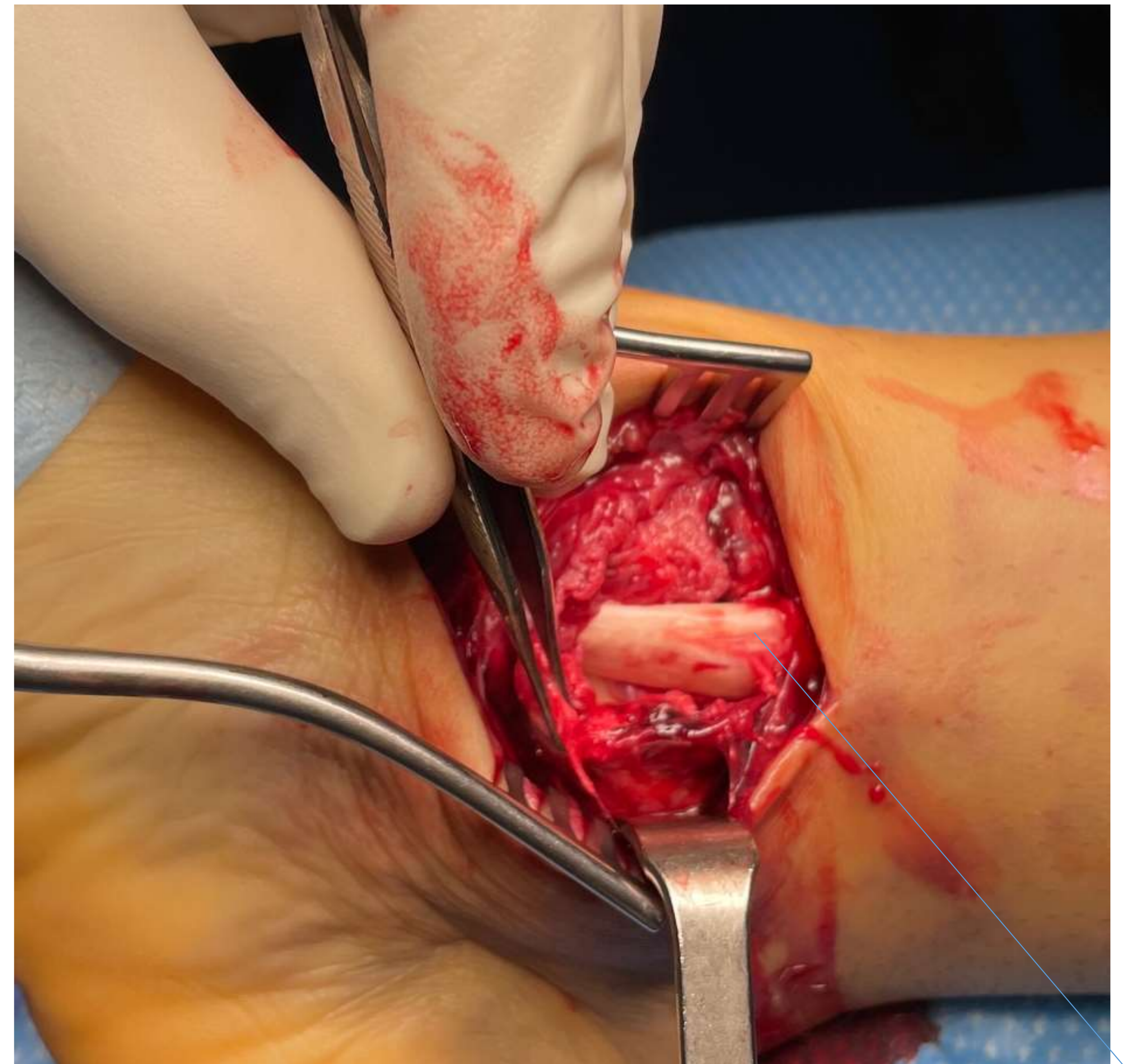
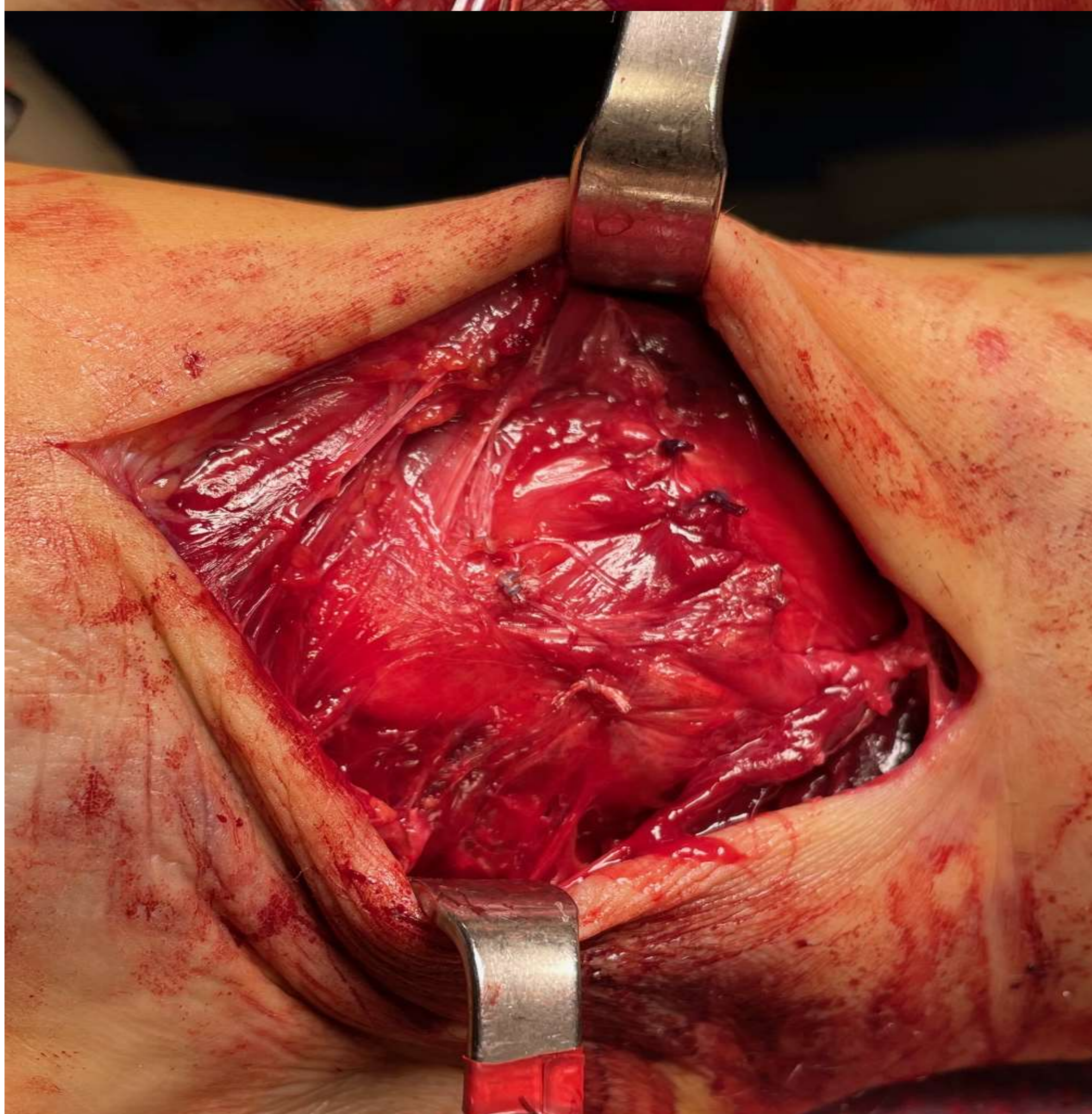
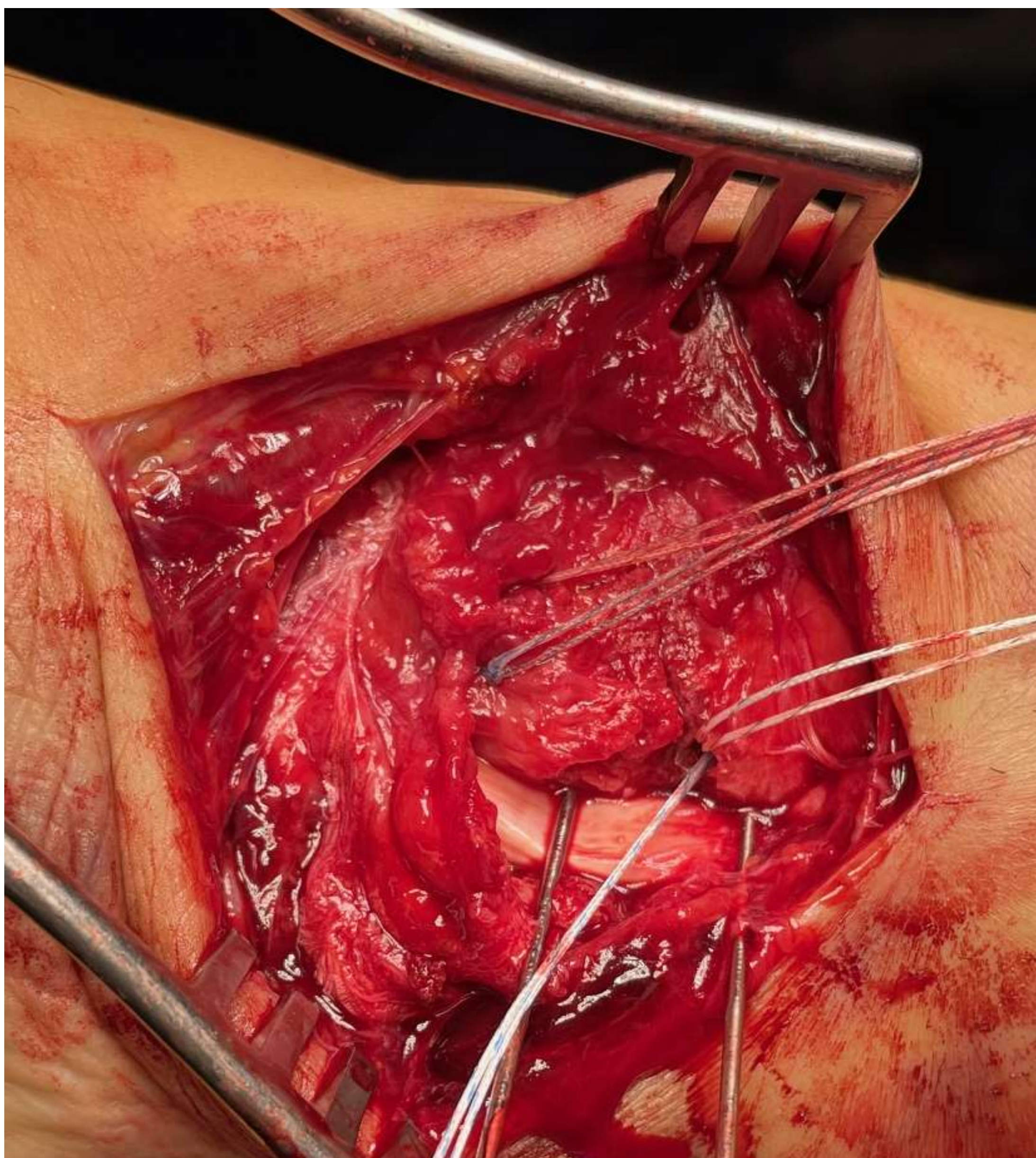
Luxación de tendón tibial posterior asociado a una fractura aislada de maleolo medial. Revisión a propósito de un caso.

Paula Villoria Llata, Ricardo Manuel Bolloque González, Miguel Adeba García, Pablo Armesto, Gonzalo Rozas Urdiales.
Hospital Universitario Marqués de Valdecilla.

La luxación traumática del tendón tibial posterior (TTP) en el tobillo es una patología infrecuente pero una causa potencial de dolor persistente ya que muchas de ellas suelen pasar desapercibidas y diagnosticarse en fases avanzadas o producirse lesiones iatrogénicas del tendón tibial durante la fijación del maléolo medial.

Paciente de 36 años con fractura aislada de maléolo medial de tobillo derecho. En quirófano se objetiva a nivel subcutáneo estructura cordonal compatible con TTP.

Abordaje anteromedial. Se objetiva luxación de TTP + arrancamiento anterior con fragmento óseo de la inserción del retináculo flexor.



TTP

Síntesis maléolo medial con dos tornillos de esponjosa de rosca parcial.

Tras colocación de 2 arpones en maléolo medial se realiza anclaje en maléolo medial de fascículo profundo y de retináculo flexor con fragmento óseo reducido en lecho tibial. TTP reducido.

La luxación concomitante del tibial posterior con una fractura de tobillo es una entidad poco frecuente. La palpación antes de realizar la incisión y una exposición cuidadosa son importantes para evitar una lesión inadvertida del mismo.