

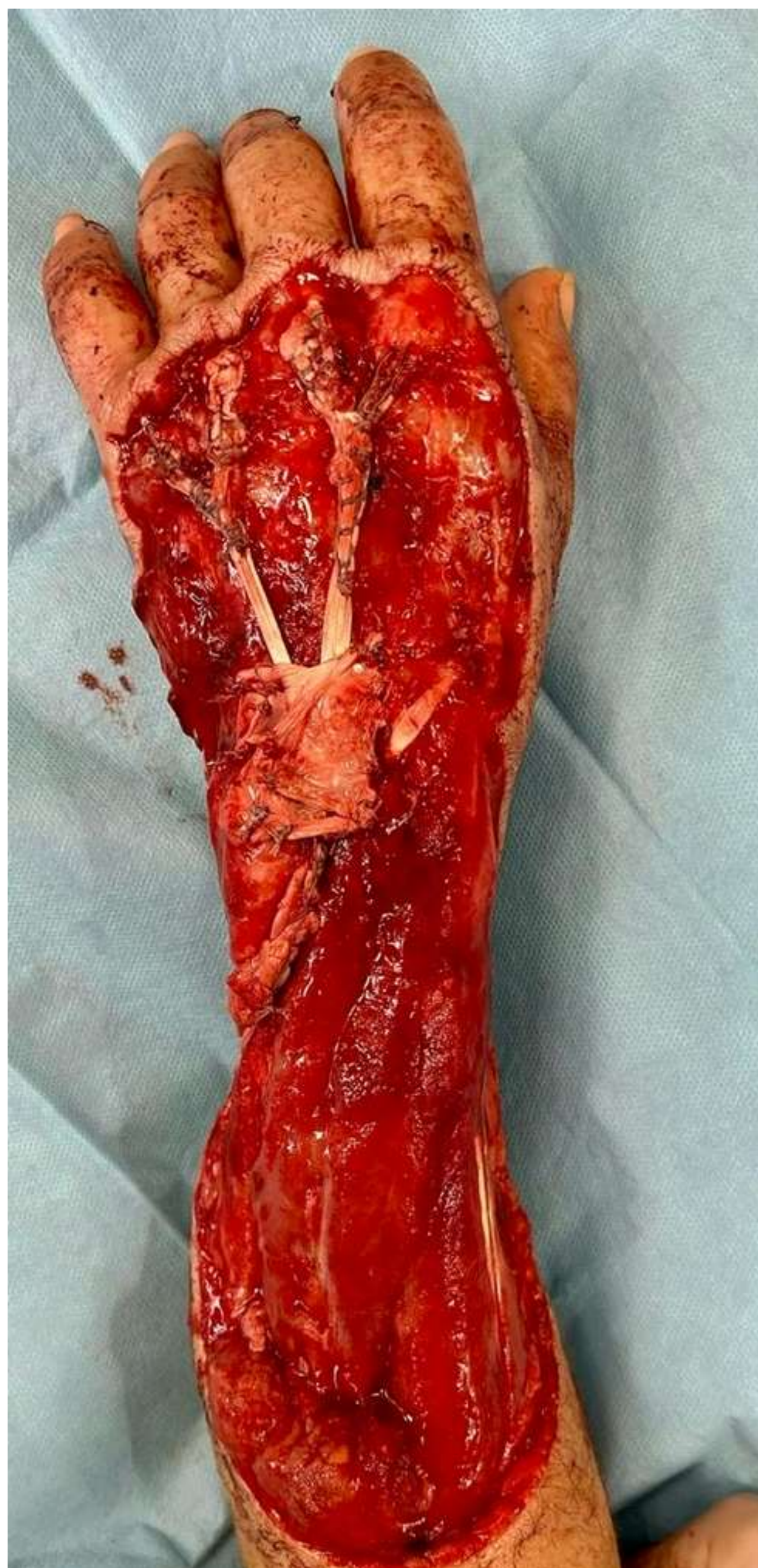
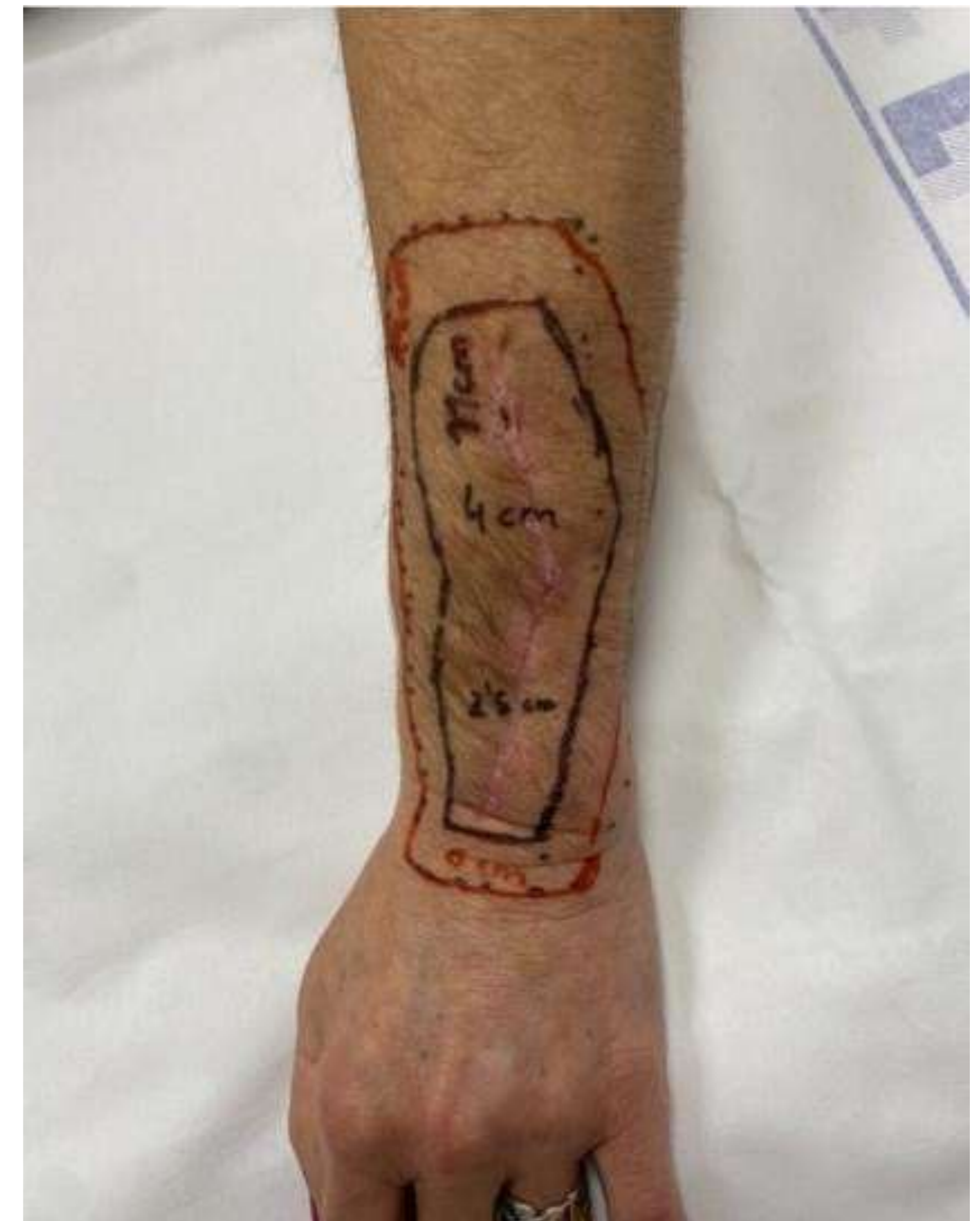La importancia del abordaje multidisciplinar a propósito del tratamiento de sarcoma mixoinflamatorio de antebrazo.

Paula Villoria Llata, Olga María Vélez García, Gonzalo Rozas Urdiales, Rodrigo Blanco Dominguez, Diego González Vázquez.

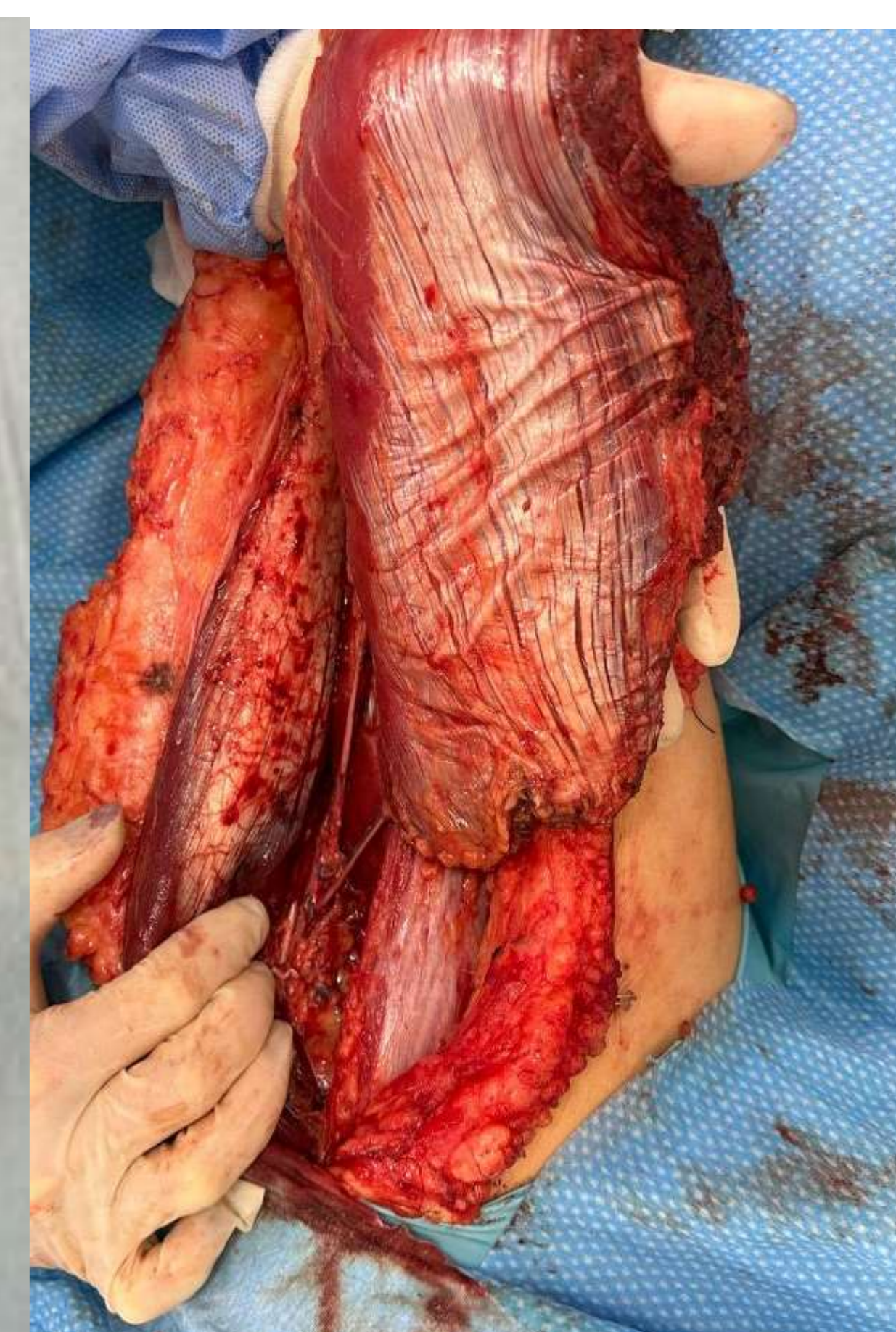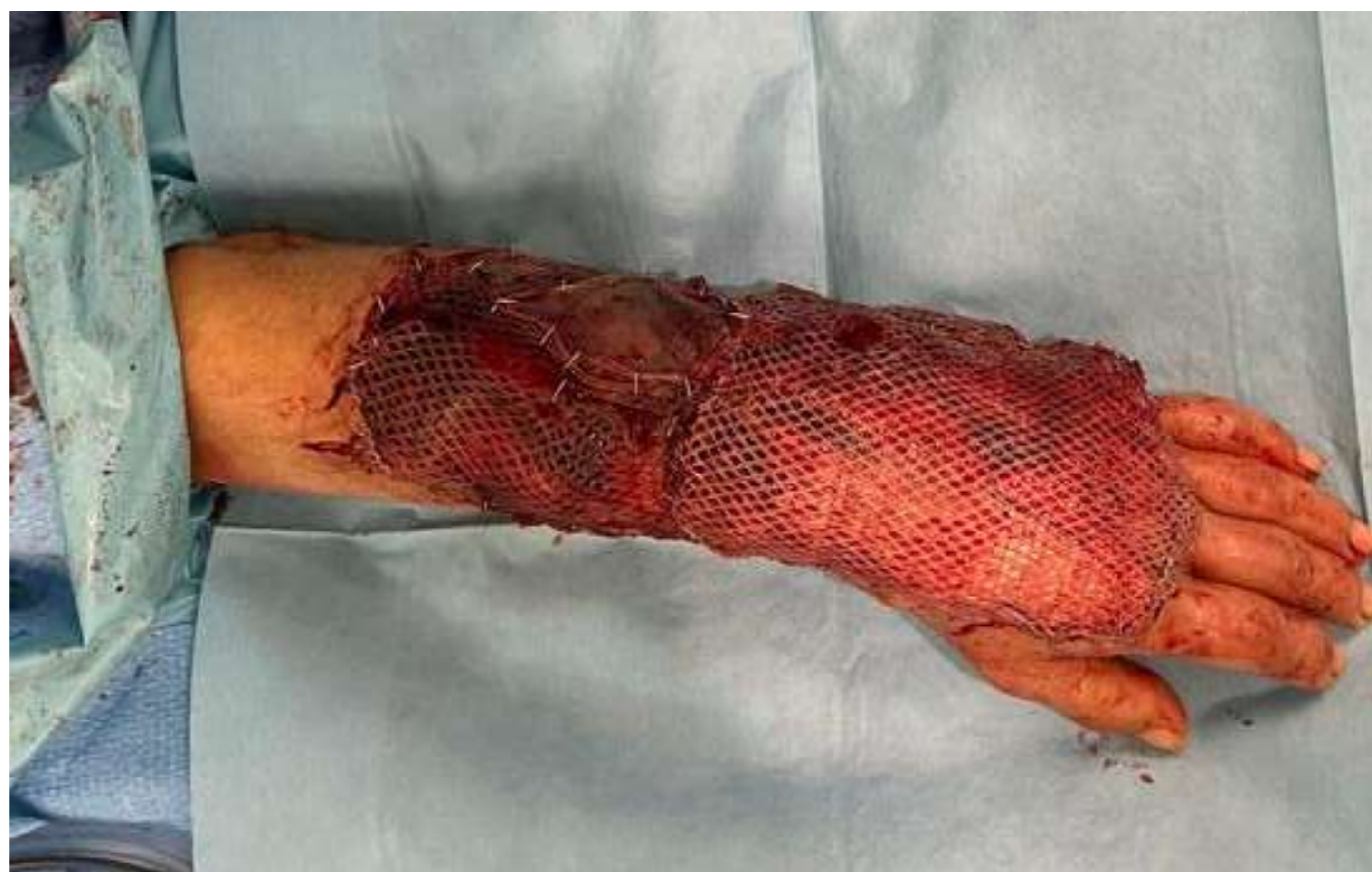Hospital Universitario Marqués de Valdecilla.

Paciente de 63 años que es diagnosticada de sarcoma fibroblástico mixoinflamatorio tras cirugía de resección de una tumoración quística en dorso de antebrazo y mano.

Sesión multidisciplinar: Tratamiento neoadyuvante con radioterapia. Tras la misma, se realiza cirugía de resección radical con resección de piel, tejido celular subcutáneo y estructuras tendinosas de 4º, 5º y 6º compartimento extensor y musculatura superficial del antebrazo así como tratamiento radioterápico intraoperatorio.



Dado el defecto de cobertura, a la semana se realiza reconstrucción tendinosa mediante transferencia del flexor carpi radialis para reconstrucción de extensor común de los dedos realizando unión con plastia de isquiotibiales con construcción Y. En un segundo tiempo, se llevó a cabo la realización de un colgajo muscular de vasto lateral e injerto de piel para cobertura del defecto.



Destacar la importancia de los abordajes multidisciplinarios a través de un caso complejo como un sarcoma fibroblástico mixoinflamatorio, el cual es poco común y además presentaba una afectación local importante que requirió la resección de múltiples estructuras tendinosas y musculares en una zona anatómica tan importante como es la mano.