

APRENDER A IR UN PASO POR DELANTE: PROFILAXIS DE FRACTURAS PERIIMPLANTE EN EL FÉMUR. REVISIÓN Y RESULTADOS A PROPÓSITO DE UN CASO.

Juan Carlos Cano Fernández, Alberto Plasencia Hurtado de Mendoza, Juan Moreno Blanco, Mónica Sánchez Santiuste, Alicia Levy Benguigi



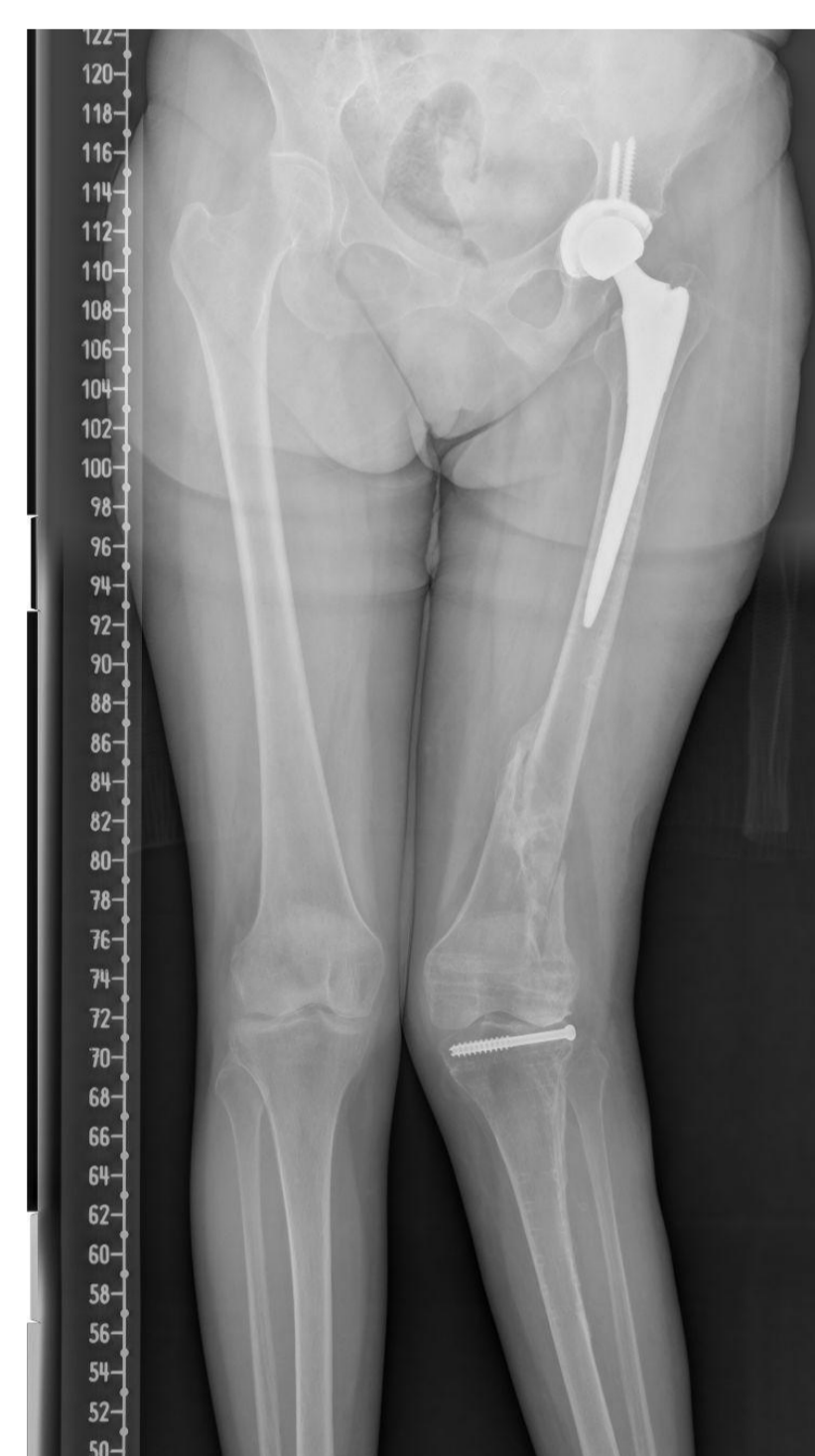INTRODUCCIÓN Y OBJETIVOS

Las fracturas periimplante de fémur son fracturas diafisarias que se producen en portadores de implantes de cadera y rodilla ipsilaterales. Su tratamiento es especialmente complicado ya que suelen presentarse en pacientes de avanzada edad, con muchas comorbilidades y una escasa reserva ósea. El objetivo es describir el manejo y resultados a propósito de un caso de implante de una placa femoral profiláctico tras prótesis de rodilla.

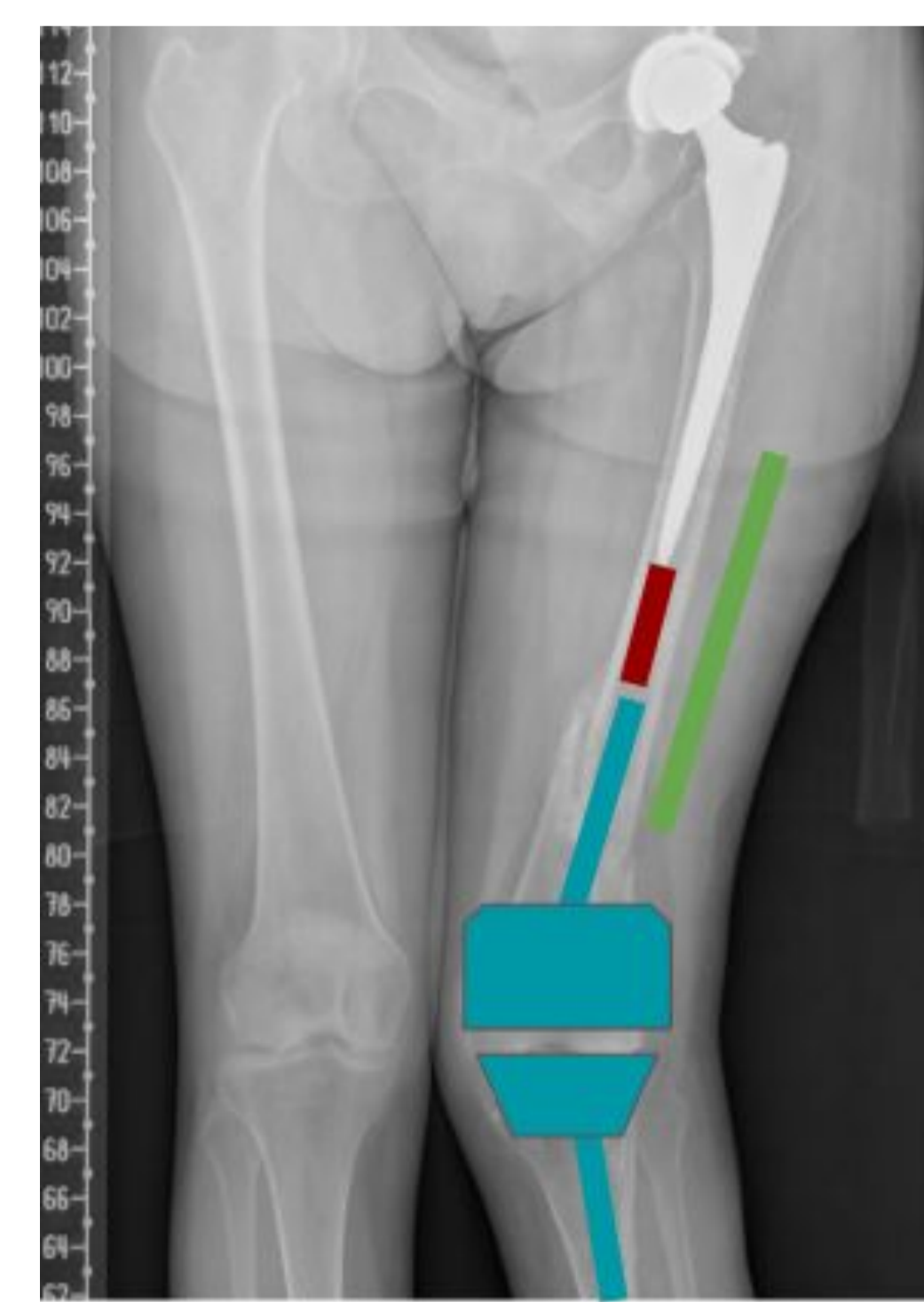MATERIALES Y MÉTODOS

Se describe el caso de una mujer de 73 años con osteoporosis severa y antecedentes de fragilidad ósea por fractura supracondílea de fémur y de meseta tibial izquierdos intervenidos con posterior retirada del material de osteosíntesis, además de fractura subcapital de cadera izquierda intervenida mediante prótesis total. Por presencia de dolor y angulación en valgo de 32º en rodilla izquierda, se interviene en dos tiempos quirúrgicos, primero mediante una prótesis primaria de revisión con vástagos femoral y tibial y después con una placa interimplante en la cara lateral femoral.

Se evaluó la flexión y extensión de rodilla medida en grados con un goniómetro y el dolor mediante la Escala Visual Analógica (EVA)

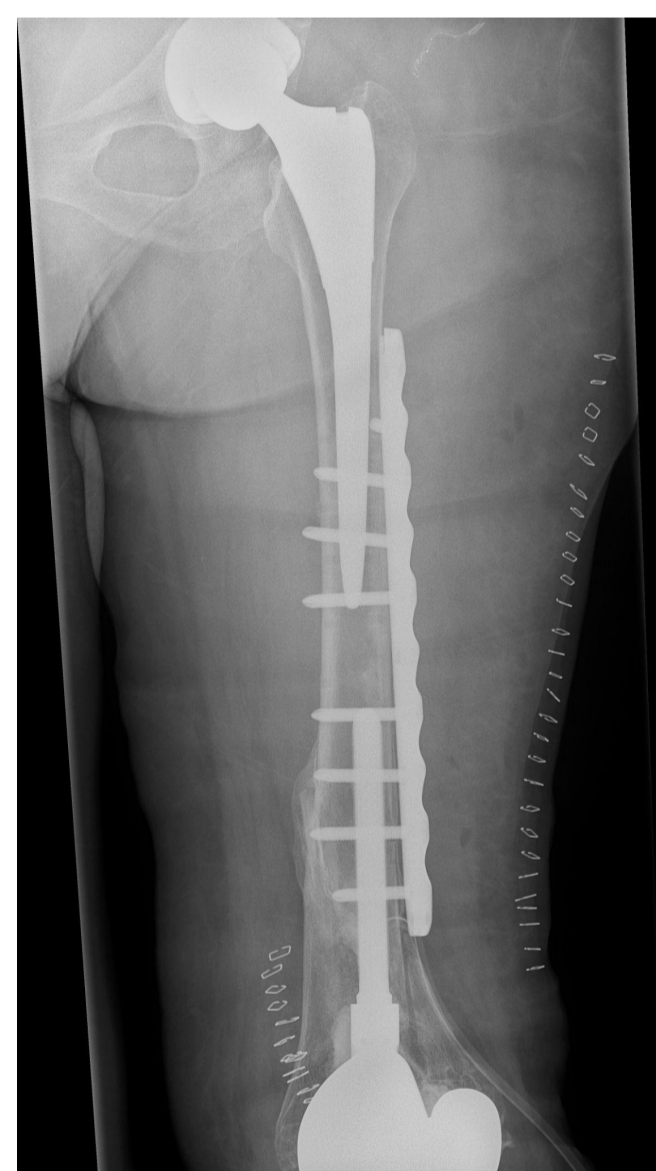


Teleradiografía inicial

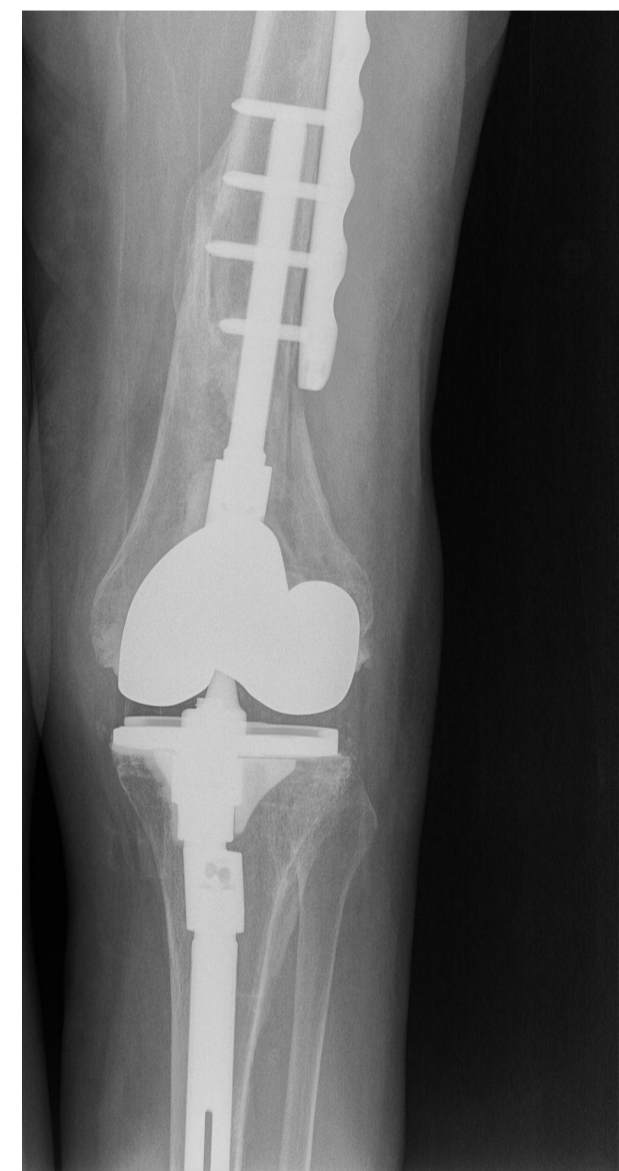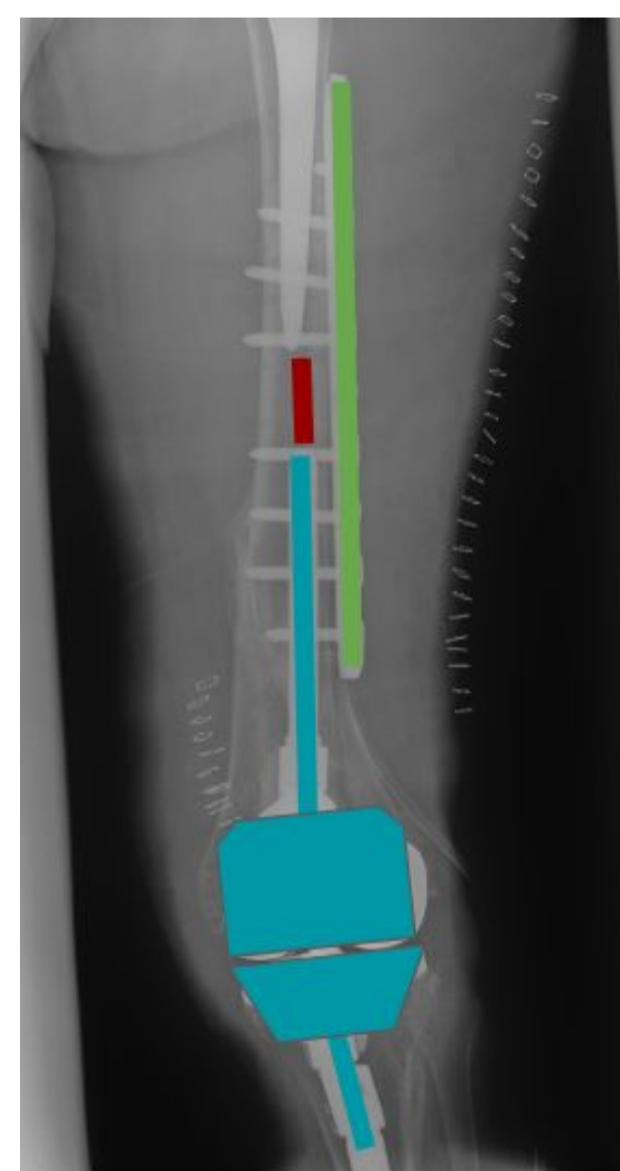


Planificación quirúrgica

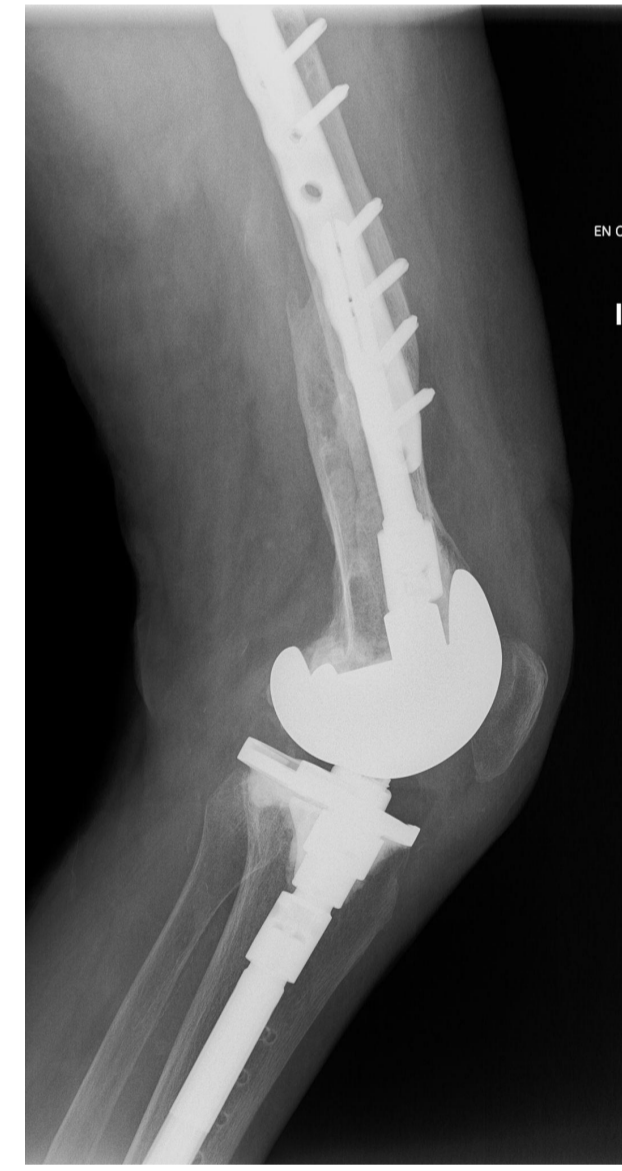RESULTADOS



Postoperatorio inmediato



Control radiográfico a los 12 meses



La paciente fue intervenida sin incidencias en un tiempo, siguiendo la planificación quirúrgica previamente establecida. Tras 12 meses de la cirugía, el paciente no presenta gonalgia y refiere un dolor 2 sobre 10 en la escala EVA. Presenta un balance articular de extensión completa a 0º y flexión de 95º. No han acontecido complicaciones como infección postquirúrgica ni fractura periimplante

CONCLUSIONES

Debido al aumento en la esperanza de vida de la población y el consecuente aumento de los pacientes intervenidos con prótesis de cadera y rodilla ipsilateral, es de gran importancia el aprendizaje del manejo y de la profilaxis de las fracturas periimplante, buscando unificarlas bajo un mismo criterio que facilite tanto su profilaxis en pacientes que presentan factores de riesgo como su clasificación y consecuente tratamiento.

1. Kenny P, Rice J, Quinlan W: Interprosthetic fracture of the femoral shaft. J Arthroplasty 1998;13(3):361-364.9590651
2. Dave D, Koka S, James S. Mennen plate fixation for fracture of the femoral shaft with ipsilateral total hip and knee arthroplasties. J Arthroplasty. 1995;10(1):113-115
3. Pires RE, de Toledo Lourenço PR, Labronici PJ, da Rocha LR, Balbachevsky D, Cavalcante FR, de Andrade MA. Interprosthetic femoral fractures: proposed new classification system and treatment algorithm. Injury. 2014 Nov;45 Suppl 5:S2-6. doi: 10.1016/S0020-1383(14)70012-9. PMID: 25528619
4. Solarino G, Vicenti G, Moretti L, Abate A, Spinarelli A, Moretti B. Interprosthetic femoral fractures-A challenge of treatment. A systematic review of the literature. Injury. 2014 Feb;45(2):362-8. doi: 10.1016/j.injury.2013.09.028. Epub 2013 Sep 19. PMID: 24119494.