

INDICACIÓN DEL ABORDAJE PAMELA EN LAS FRACTURAS DE TOBILLO. SOBRE UN CASO.

Varela Alcantarilla, F.J, Segura Cobos, J, Delgado de Mendoza Doñoro, A, Diz Díaz, M, Moreno Domínguez, R.
Servicio de Cirugía Ortopédica y Traumatología. Hospital Universitario Virgen del Rocío.

Introducción:

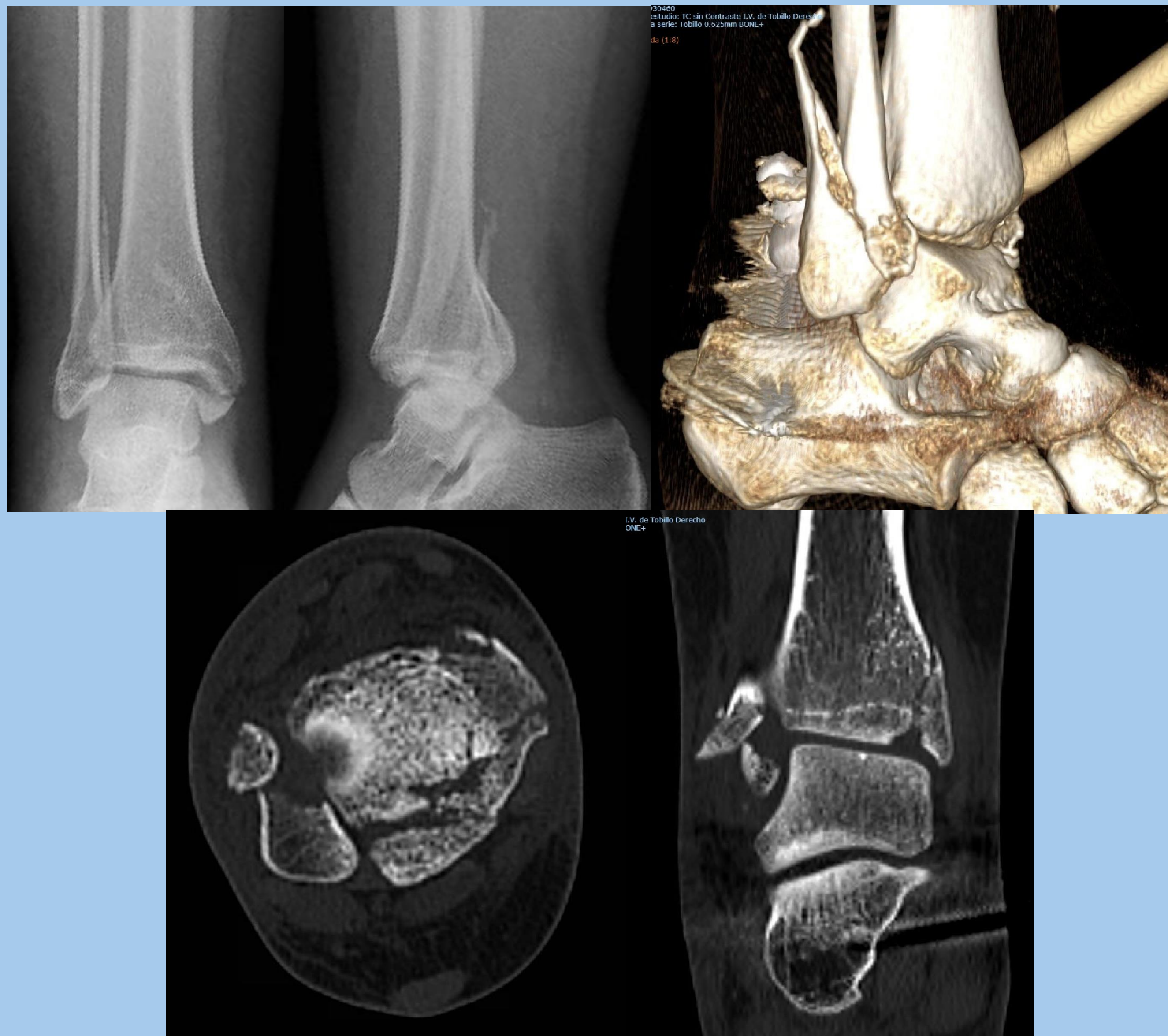
Dentro de los tratamientos quirúrgicos para las fracturas de tobillo se plantean una serie de abordajes entre los que destacan el abordaje lateral y el posterolateral al tobillo para fracturas que involucran el maleolo peroneo y posterior. Sin embargo, en no pocas ocasiones, estos abordajes no consiguen una **adecuada reducción de fracturas complejas que combinan la afección del maleolo posterior con afectación de la región anterolateral del tobillo.**

Objetivos:

Conocer las indicaciones del abordaje PAMELA (posterior to anterior malleolar extended lateral approach to the ankle) a través de una revisión anatómica de la zona anterolateral del tobillo y la presentación de un caso clínico.

Material y método:

Se expone el caso de una mujer de 31 años que acude a urgencias con una fractura trimaleolar de tobillo derecho. Se realizó cirugía definitiva mediante un abordaje doble: PAMELA para maleolo posterior, lateral y re inserción de **fragmento de Wagstaffe** y abordaje medial para el maleolo medial. Se aportan radiografías prequirúrgicas y postquirúrgicas, así como imágenes de TC y reconstrucción 3D en las que se aprecian los trazos de fractura en maleolo posterior y región anterolateral del peroné.



Imágenes de Rx y TC prequirúrgico.

Resultados-Discusión:

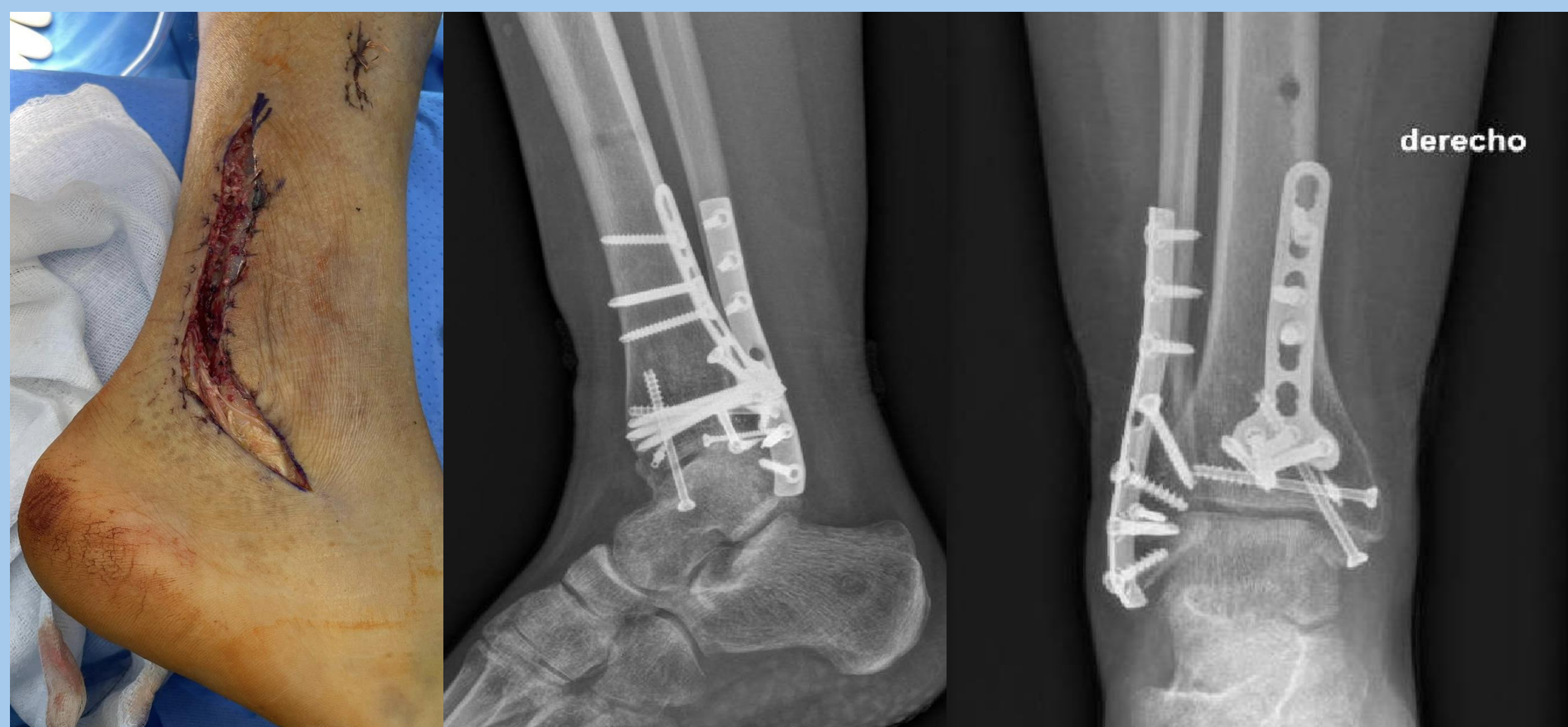
En nuestro caso la paciente fue intervenida siguiendo la técnica señalada e inmediatamente inmovilizada con férula suropédica posterior durante 5 semanas. Tras ello inició carga progresiva, notando molestias a nivel posteromedial que en último término dificultaban deambulacion. Finalmente se realizó extracción de tornillo posteromedial con mejoría de clínica irritativa de tibial posterior.

Durante todo el tiempo mantuvo buena reducción de la fractura sin movilización de implantes y el resultado final fue un BA completo a falta de 5° de flexión dorsal.

Conclusiones:

El abordaje **PAMELA** es un abordaje a tener en cuenta en la cirugía de **fracturas complejas** de tobillo que involucren **a la vez maleolo posterior y región anterolateral** del tobillo.

La adecuada exposición de todos los focos de fractura hace posible una **reducción óptima** incluso de la región de los tubérculos de Chaput y Wagstaffe, lo que redundará en un **beneficio en los resultados funcionales** de la cirugía de tobillo.



Abordaje y Rx postquirúrgicas.