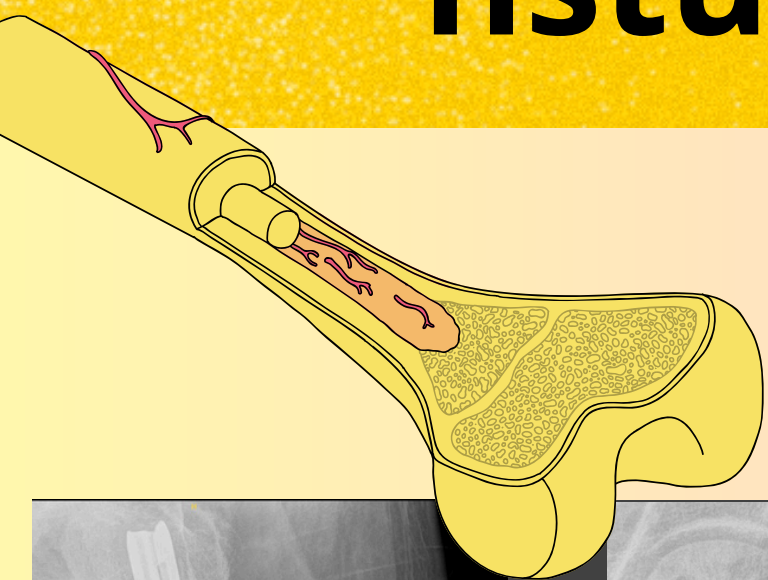


# Pandiafisitis femoral 2ª a enclavado fistulizada con artritis séptica.

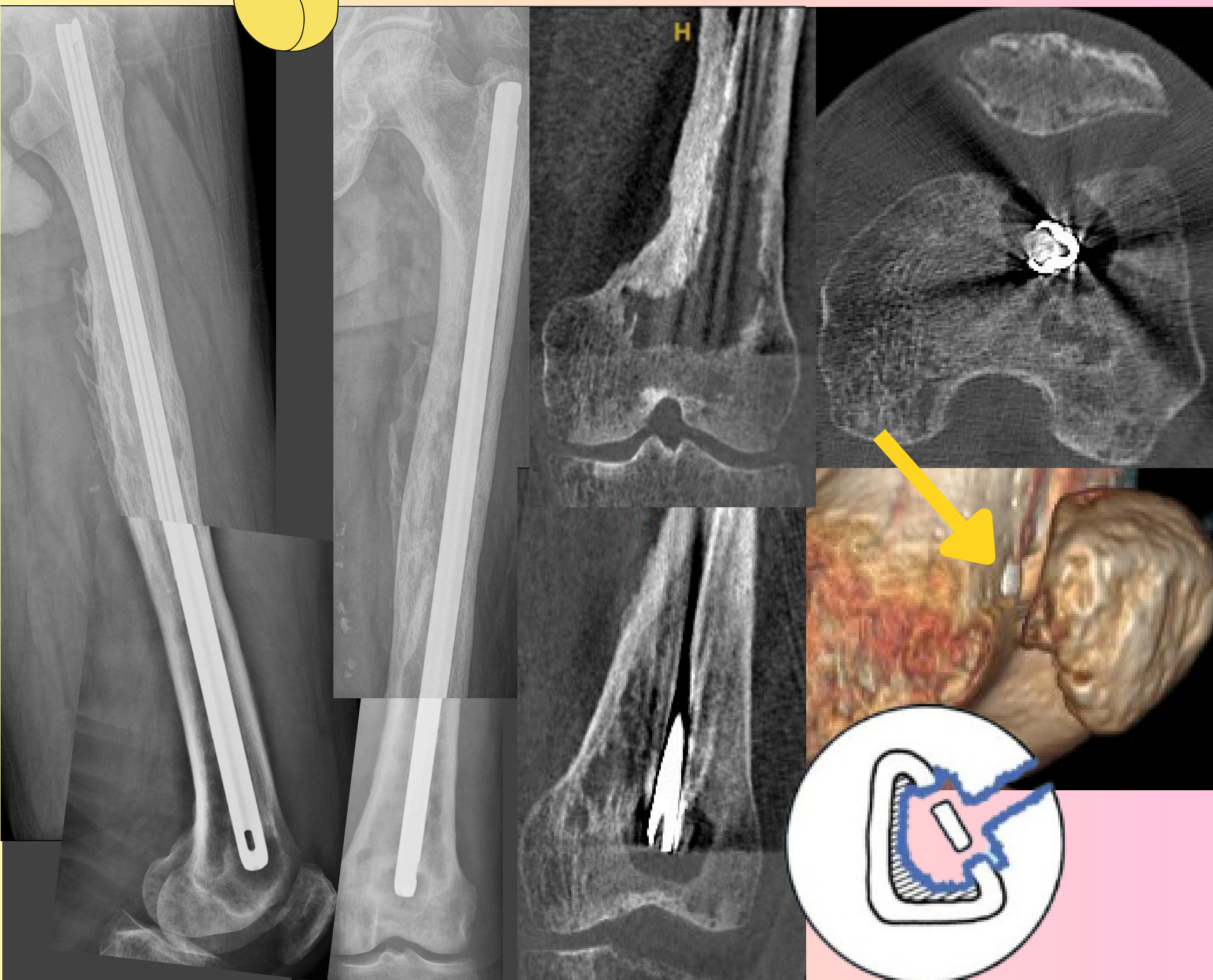


Mónica Raimúndez López  
Samuel Gómez Dobón  
Diego Torres Pérez



Hospital de Sagunto

Varón de 59 años  
Fractura de fémur sintetizada mediante clavo endomedular kuntscher. Derrame articular positivo a SAMS. TAC objetiva comunicación del clavo, presentando pandiafisitis del canal femoral y artritis séptica. Cierne y Mader tipo 3.



Intervención: primer tiempo, EMO, fresado y lavado del canal medular. Segundo tiempo, artrotomía, fistulectomía y empleo de biovidrio, sulfato cálcico y hueso liofilizado con vancomicina sellando con un adhesivo bicomponente. Radiografías posquirúrgicas y comparativas a los 6 meses. RM con fístula y RM de control a los 6 meses.

