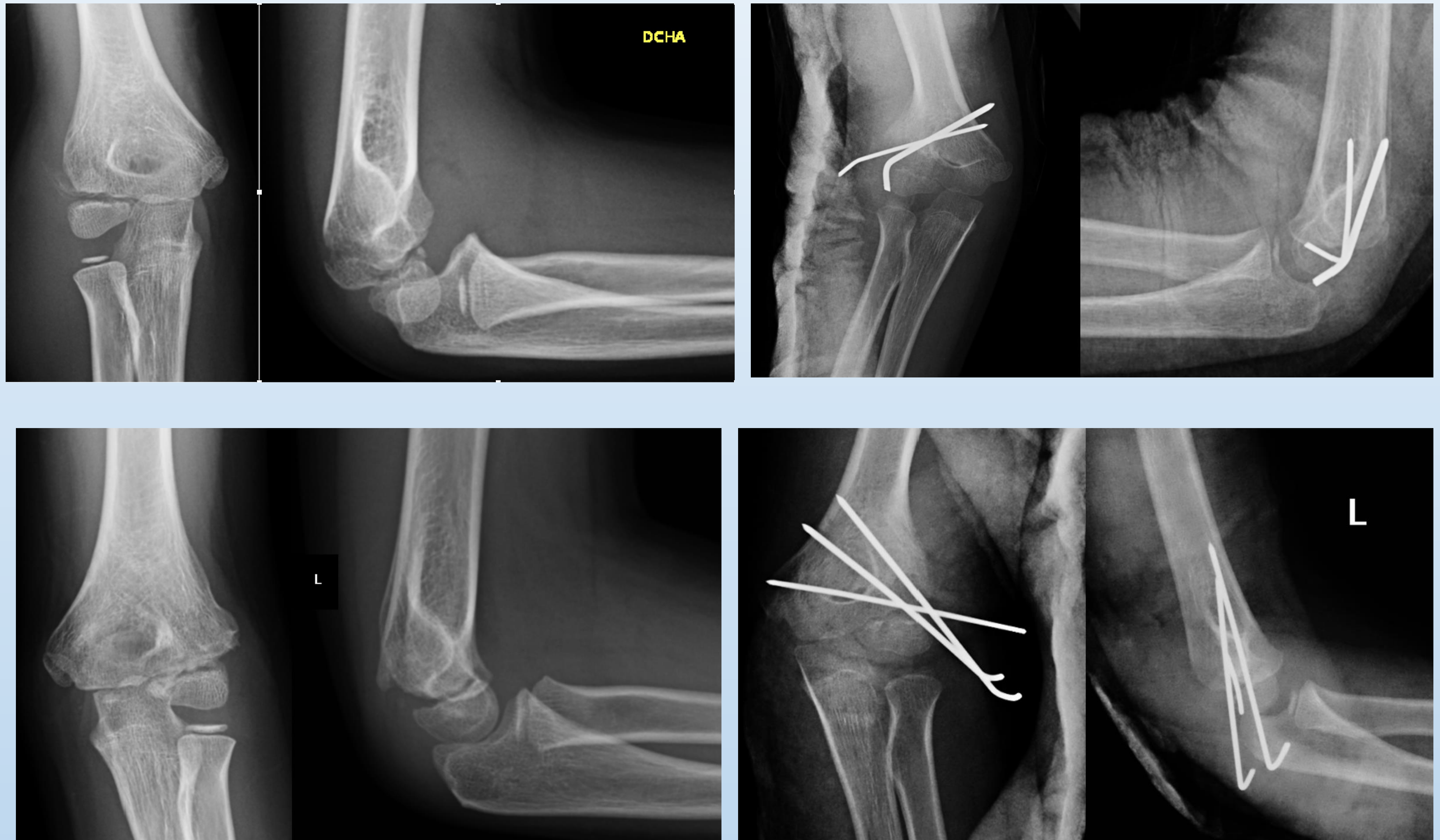


FRACTURA DE CÓNDILO HUMERAL BILATERAL EN PACIENTE EN EDAD PEDIÁTRICA: UNA RARA COINCIDENCIA

Guillén Cepedello, P; Ortega Sánchez, C.

Mujer de 7 años con fractura de cóndilo humeral derecho, que en menos de dos años acude por fractura del cóndilo humeral contralateral.

En ambos casos, se hizo una reducción abierta y una fijación con agujas de Kirschner, con posterior inmovilización con yeso braquiopalmar. En la actualidad, la paciente presenta un balance articular completo de ambas articulaciones y realiza vida normal. Los controles radiográficos son correctos.



Las fracturas de cóndilo humeral en la infancia son las segundas fracturas más frecuentes en el codo, solo superadas por las fracturas supracondíleas. Sin embargo, presentar una fractura de cóndilo humeral en ambos codos como el propuesto en esta comunicación no es un hecho tan frecuente.

Las fracturas de cóndilo humeral son fracturas frecuentes que suelen requerir tratamiento quirúrgico y que no están exentas de complicaciones como el cubito valgo, la pseudoartrosis o la osteonecrosis iatrógena por una agresiva desperiostización de la cortical posterior.