

# OSTEOCONDROMA VENTRAL DE ESCÁPULA, UNA LOCALIZACIÓN POCO FRECUENTE

**Autores:** Alberto J. Ruiz Toro, Carolina García-Herrera Cruces, Jesús Pérez Iglesias, Marta Cano Fácil, María Puente Zaro  
Hospital Universitario de Cáceres, Cáceres

## 1. Introducción y objetivos

El **ostecondroma** es el tumor óseo **benigno** más frecuente.

Afecta generalmente a **niños y adultos jóvenes** y su localización más frecuente es la **metáfisis** de los huesos largos, principalmente alrededor de la rodilla.

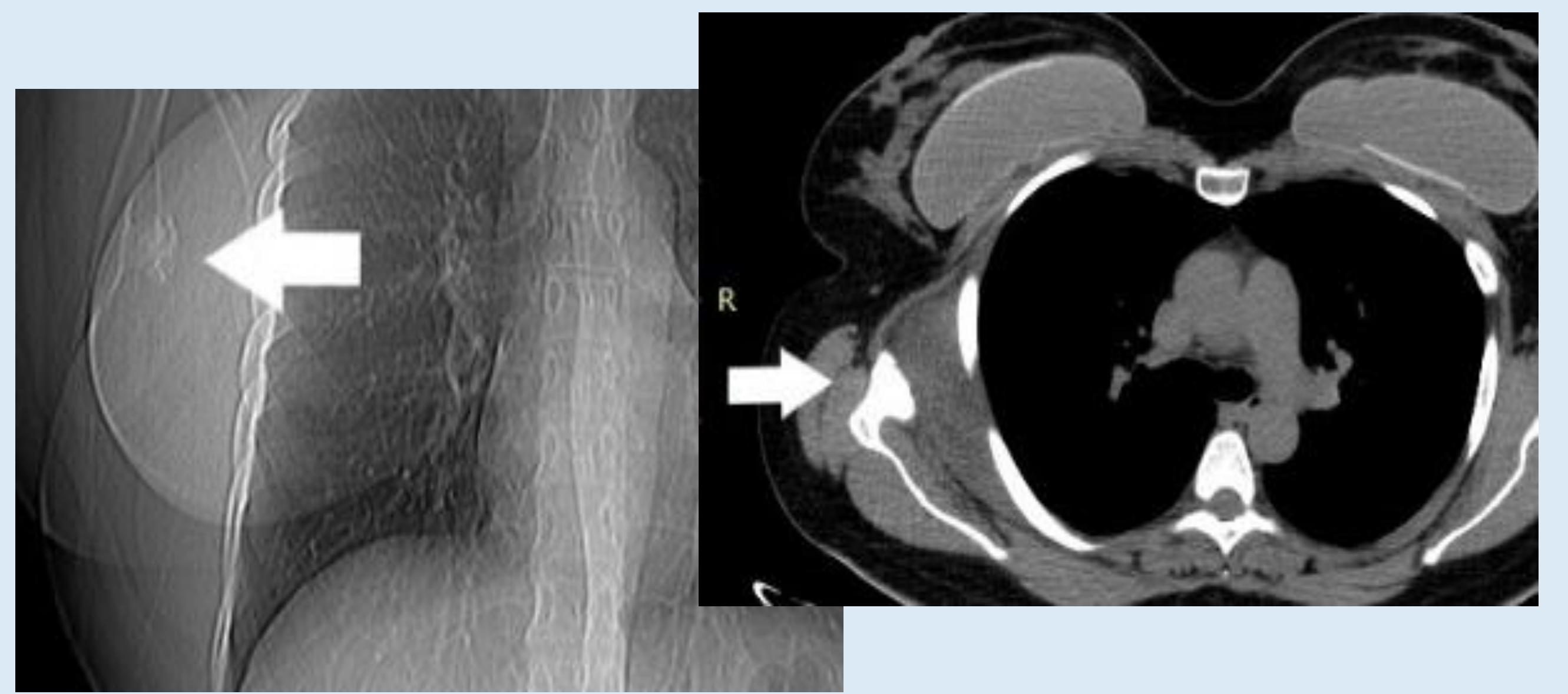
El objetivo es presentar un caso de un ostecondroma que se da en una localización **muy poco frecuente** (3%-4,6%), en la **escápula**.

## 2. Material y métodos

Se presenta el caso de una paciente mujer de 18 años, sin antecedentes de interés, que acude a consulta de traumatología por dolor en hombro derecho que le irradia por el brazo.

En la **EF** presenta dolor de la articulación escapulo-torácica derecha al realizar cualquier movimiento.

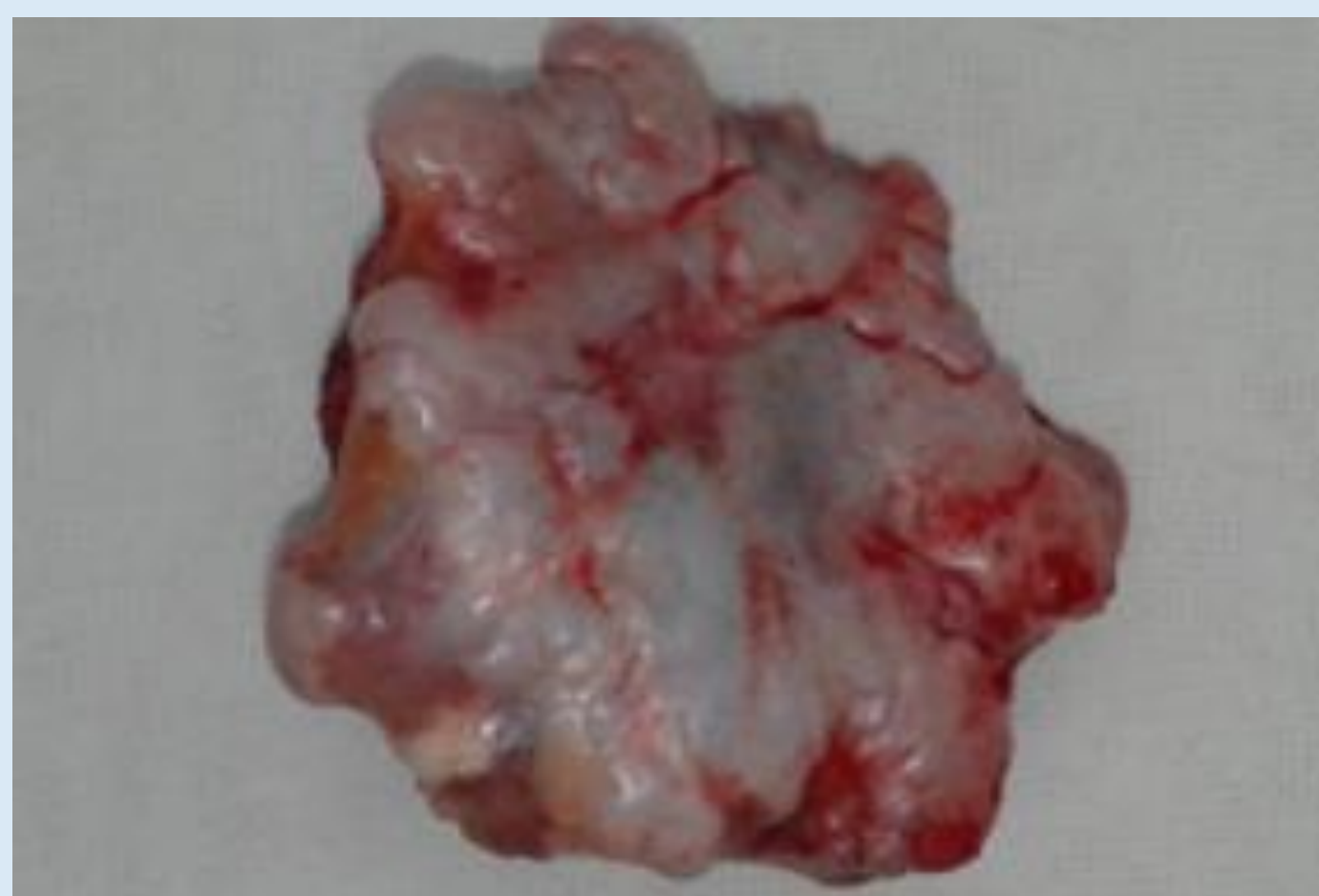Se realiza **Rx** y **TC**, y se diagnostica de un **ostecondroma ventral en el cuerpo de la escápula derecha**. Ante la persistencia de dolor se decidió la exéresis quirúrgica.



## 3. Resultados

Tras la **resección en bloque de la tumoración**, se realizó el estudio anatomopatológico que confirmó el diagnóstico de ostecondroma.

Tras la cirugía se realizaron revisiones presentando la paciente una evolución favorable, sin recidivas tumorales y permaneciendo asintomática y con movilidad de hombro completa.



## 4. Conclusiones

El ostecondroma es un tumor óseo de etiología desconocida que representan el 35-46% de los tumores óseos benignos, y es la **neoplasia primaria benigna ósea más frecuente**, sin embargo, es muy poco frecuente que aparezcan en huesos planos como la escápula.

El 86-90% son solitarios, y el resto aparece en el contexto de una osteocondromatosis múltiple hereditaria (OMH)