

A propósito de un caso PSEUDOANEURISMA DE RAMA DE LA ARTERIA FEMORAL PROFUNDA COMO COMPLICACIÓN PERIOPERATORIA

A. Morales Moreno, L. Dorado Verdejo, J. D. Tobón Aristizábal, G. García García, C. Hernández Pascual
Servicio de Cirugía Ortopédica y Traumatología (Salamanca)

OBJETIVOS

Presentación de una complicación infrecuente a tener en cuenta en procedimientos quirúrgicos en la extremidad proximal del fémur.

CASO CLÍNICO

Mujer de 100 años que ingresa tras **fractura pertrocanterea de fémur derecho periclavo retrógrado** tras caída desde su propia altura.

AP: Enclavado femoral proximal izquierdo, prótesis total de ambas rodillas y enclavado retrógrado en fémur derecho.

Dada su escasa reserva fisiológica, se decide realizar el procedimiento lo menos agresivo posible, con **reducción cerrada y fijación interna con DHS**.

POSTOPERATORIO

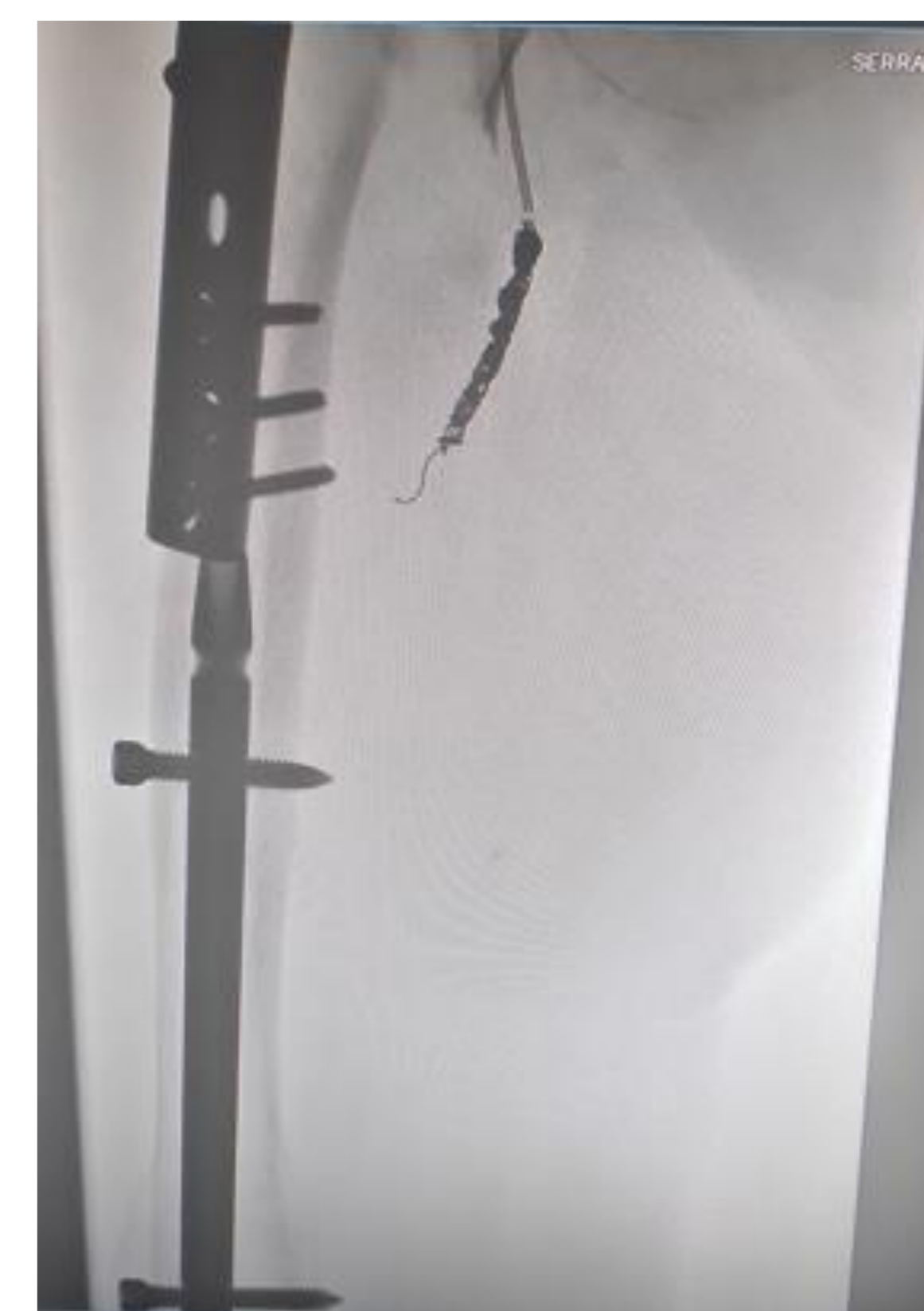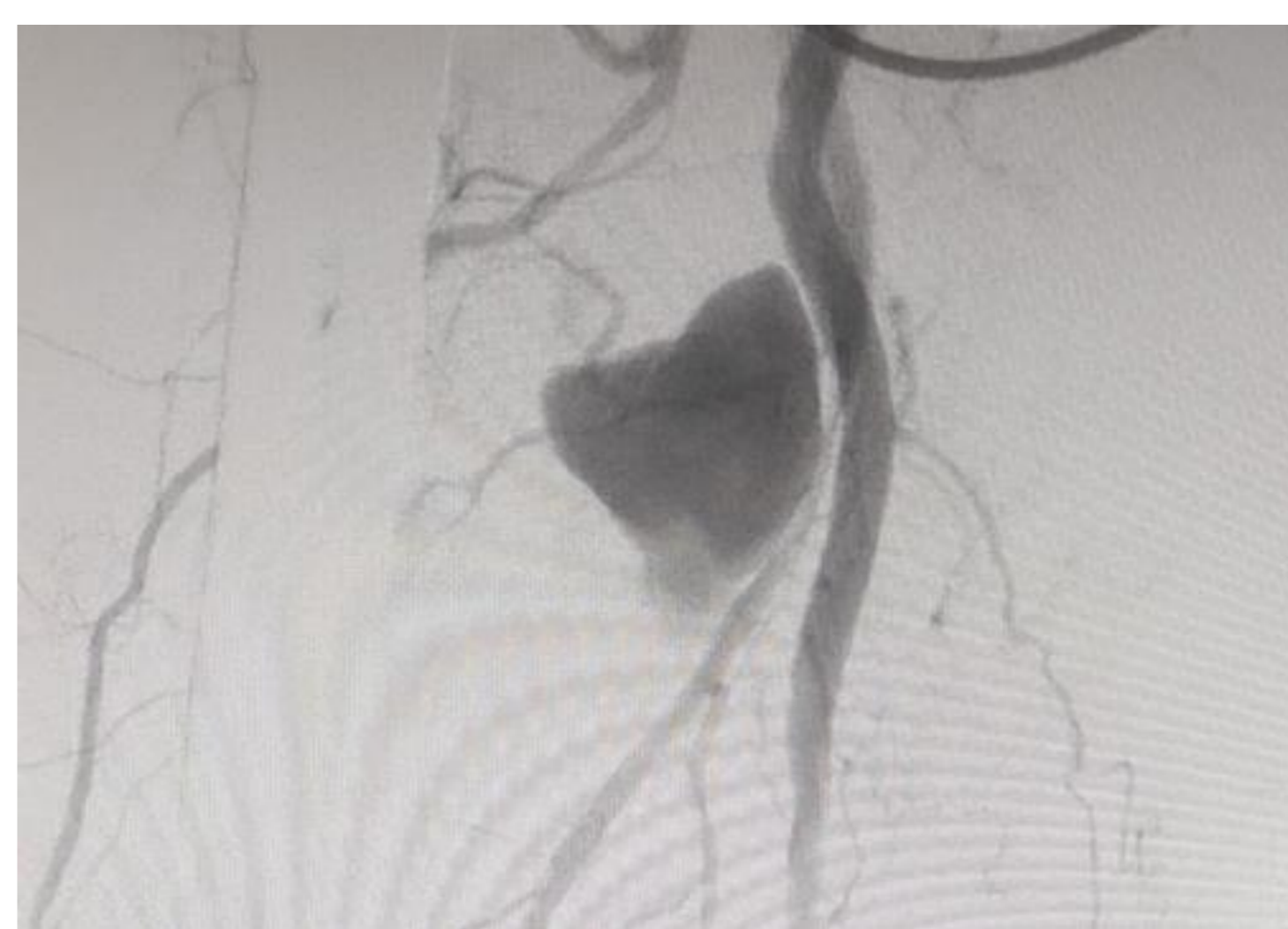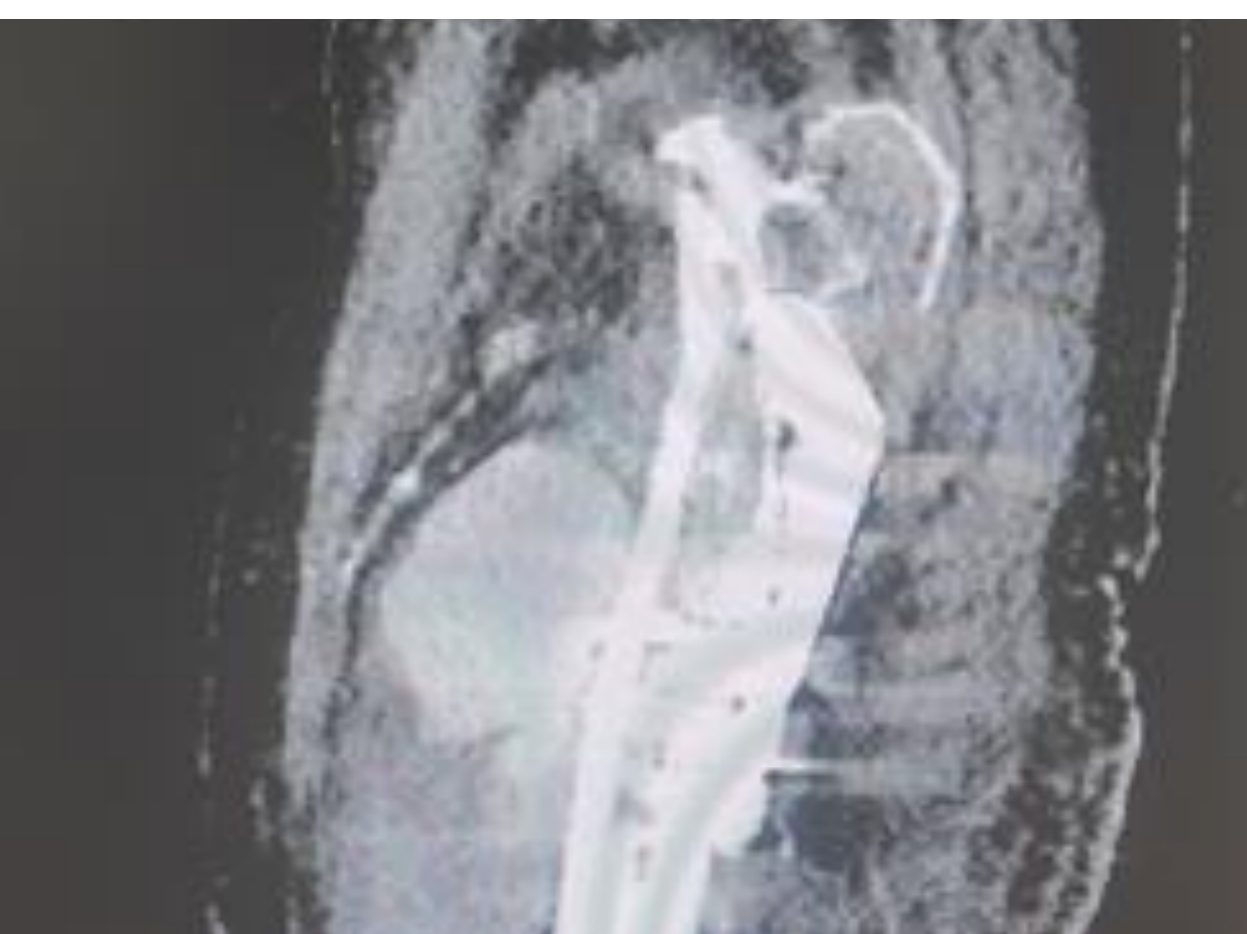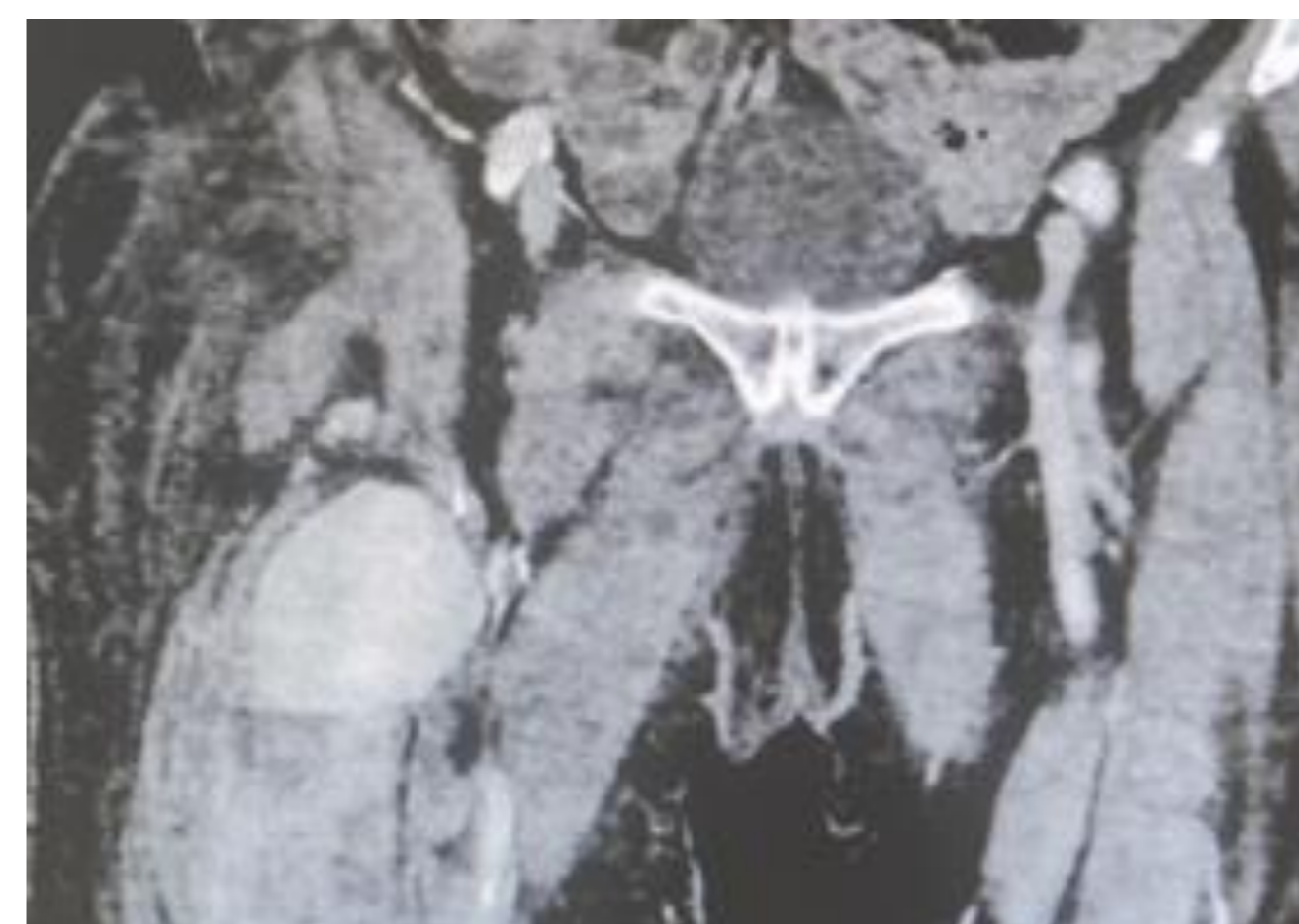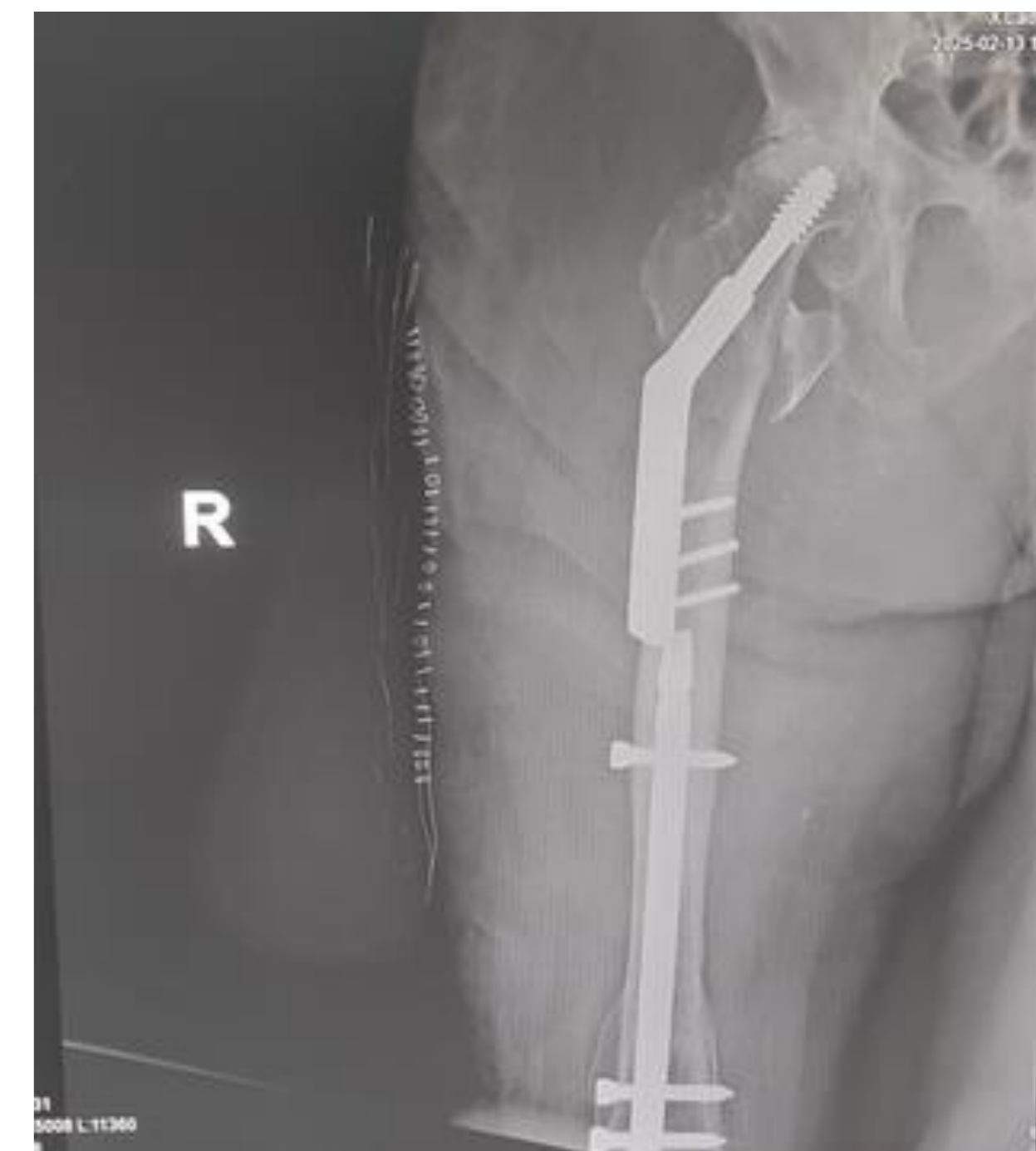
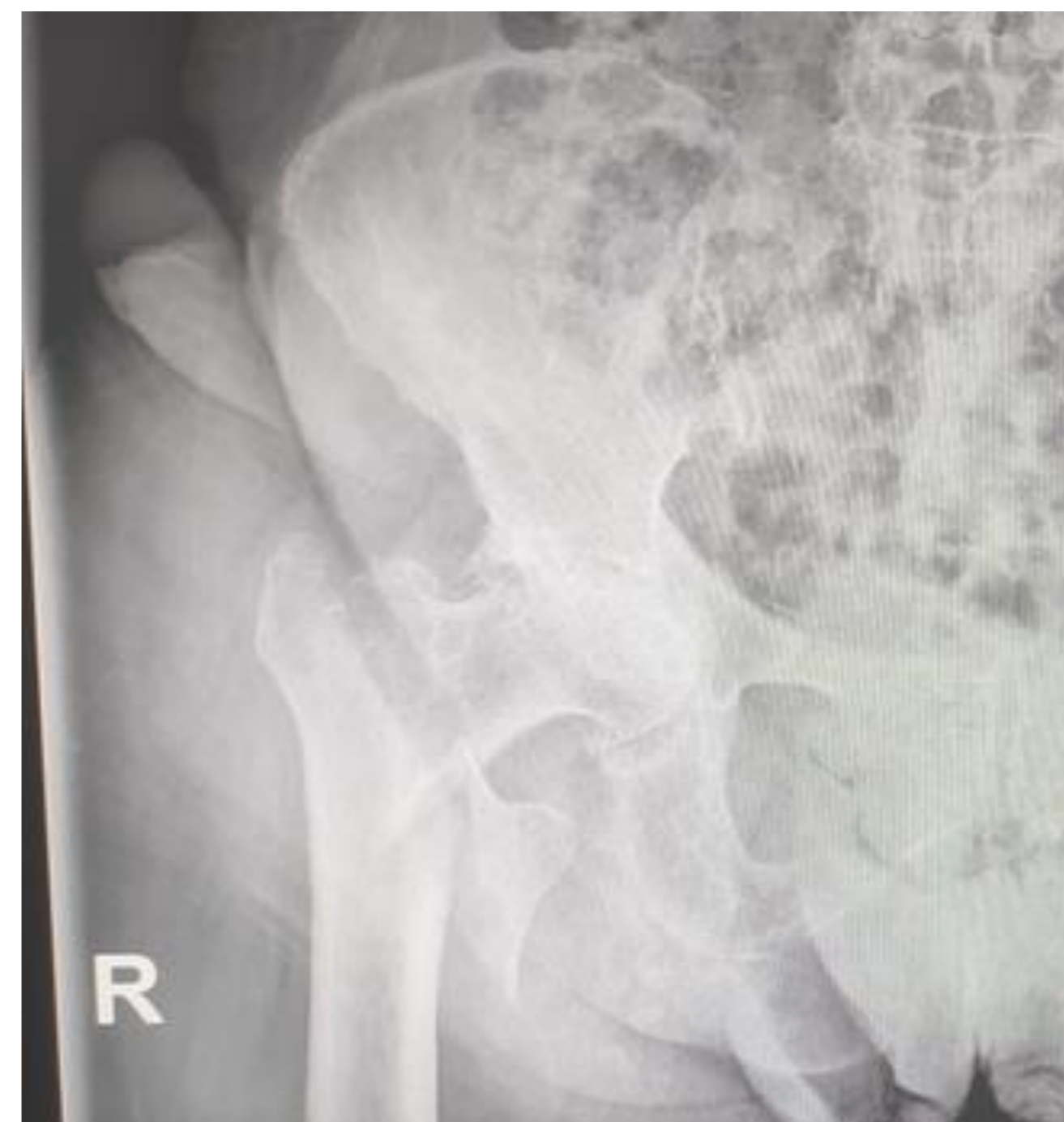Inicialmente favorable y control radiológico postoperatorio aceptable para la carga, pero la paciente sufre episodios de **anemización recurrente** a pesar de transfusiones repetidas. De manera intecurrente, se observan tumefacción y hematoma progresivos en cara interna del muslo, sin thrill a la palpación.

Dados los antecedentes perioperatorios y, en consenso con Geriatria, realizamos petición urgente de AngioTAC que confirma el pseudoaneurisma y que es complementado con ecografía Doppler ese mismo día.

El diagnóstico final es **pseudoaneurisma de aproximadamente 5.8 x 4.7 x 6.3cm en muslo derecho dependiente de arteria femoral profunda derecha**, no candidato a tratamiento endovascular percutáneo por la difícil visualización e identificación del cuello.

TRATAMIENTO

Se opta por tratamiento endovascular urgente mediante **arteriografía anterógrada y embolización de pseudoaneurisma**, que se realiza al día siguiente sin incidencias. Los resultados angiográficos posteriores fueron satisfactorios.



RESULTADOS

Se produjo mejoría clínica y analítica progresivas, recibiendo el alta la paciente 3 días después, sin ulteriores complicaciones en carga parcial del miembro inferior afecto.

CONCLUSIONES

Los pseudoaneurismas alrededor de la cadera son causas infrecuentes, pero graves, de anemia recurrente perioperatoria. Los mecanismos más comunes son el brocado excesivo en osteosíntesis y los desgarros por fragmentos fracturarios durante la reducción o incluso con el inicio de la fisioterapia postoperatoria.