

# hUCA+ Edema perifisario focal: una causa de gonalgia poco conocida



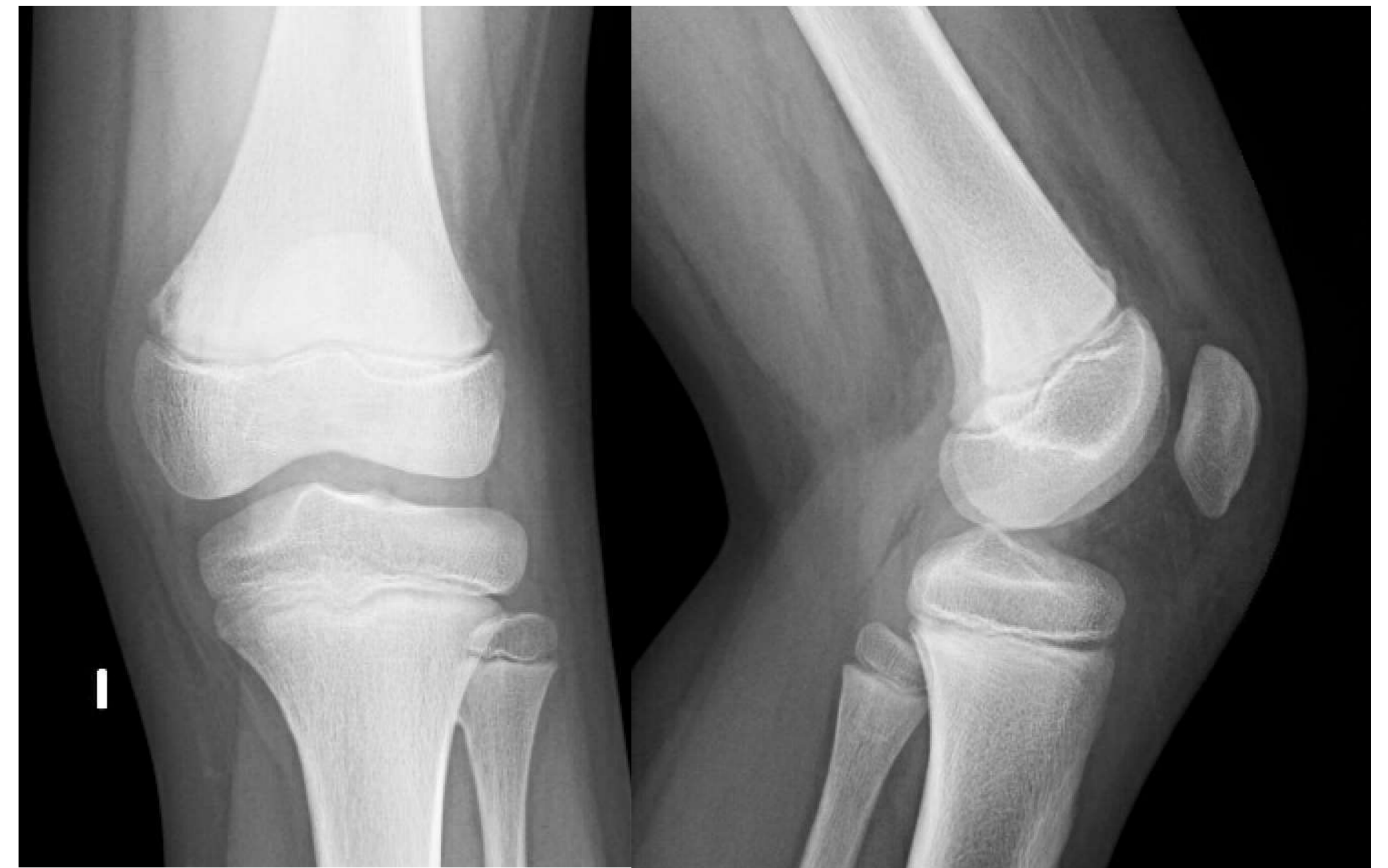SERVICIO DE SALUD  
DEL PRINCIPADO DE ASTURIAS

Briceño Sanz, Juan Miguel; Gutiérrez Sáenz de Santa María, Jorge; González del Río, Adrian; Fernández Rodríguez Verónica; Fernández Fuertes, Judit.

Hospital Universitario Central de Asturias

**Varón de 10 años.** Consulta por gonalgia izquierda atraumática de 2 meses de evolución.

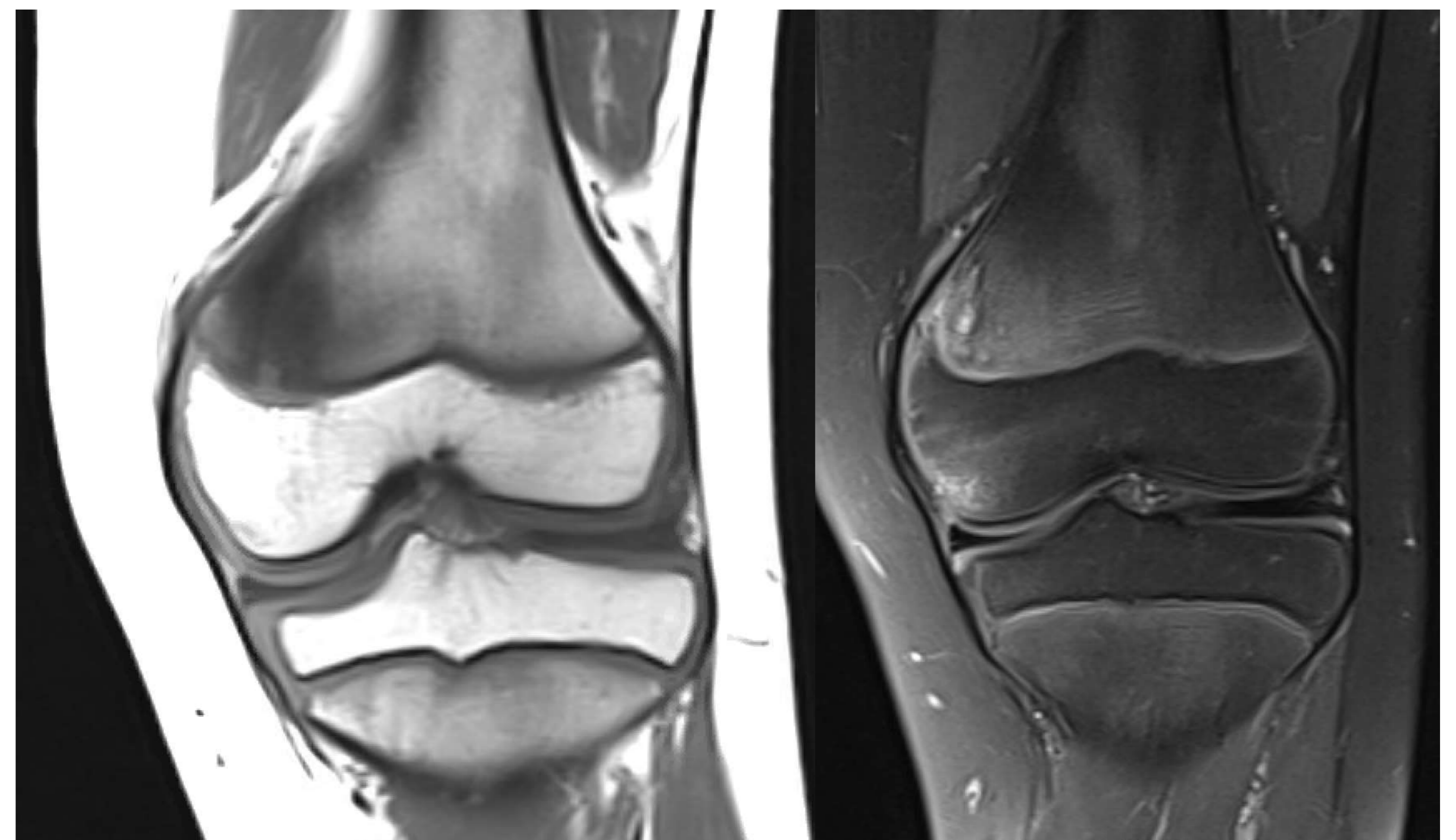
**Exploración:** palpación dolorosa en cóndilo femoral interno, balance articular completo, sin aumento de volumen.



✓ Se descarta foco infeccioso, neoplásico y patología reumática tras valoración de paciente y realización de estudios complementarios con resultados negativos (escáner, biopsia y gammagrafía).

Radiografía simple: Hallazgo casual de osteocondroma metafisario de peroné proximal. Resto **sin alteraciones**.

Resonancia magnética: alteración de la señal. **Hipointensidad T1 e hiperintensidad en secuencia de densidad protónica** con supresión grasa.



## Conclusiones

- Hallazgo imagenológico infrecuente asociado al cierre fisario en la adolescencia.
- Manifestado como dolor articular.
- Tratamiento conservador.
- Se deben descartar otras patologías de mayor importancia en su diagnóstico.